Aus der oto-laryngologischen Klinik der Universität Basel.
Direktor: Prof. Dr. F. Siebenmann.

Zwei Beiträge zur Genese des Mittelohr-Cholesteatoms.

Inaugural-Dissertation
zur
Erlangung der Doktorwürde
der
Hohen medizinischen Fakultät
der
Universität Basel
vorgelegt von

Konrad Ulrich
aus Zürich.

Mit 4 Abbildungen auf Tafel I/II.

Wiesbaden.
Verlag von J. F. Bergmann.
1917.

Z. Mz.

Aus der oto-laryngologischen Klinik der Universität Basel.
Direktor: Prof. Dr. F. Siebenmann.

Zwei Beiträge zur Genese des Mittelohr-Cholesteatoms.

Inaugural-Dissertation
zur
Erlangung der Doktorwürde
der
Hohen medizinischen Fakultät
der
Universität Basel
vorgelegt von

Konrad Ulrich
aus Zürich.

Mit 4 Abbildungen auf Tafel I/II.

Wiesbaden.
Verlag von J. F. Bergmann.
1917.

Von der medizinischen Fakultät Basel genehmigt auf Antrag von Professor Dr. Siebenmann.

Druck von Carl Ritter, G. m. b. H., Wiesbaden.

I.

Über das Vorkommen von elastischen Fasern im Gehörgang und in der Mittelohrschleimhaut sowie in der Cholesteatom-Matrix.

In der Z. f. O. 1910, S. 270 erschien von Grünwald (1) eine Arbeit: «Beiträge zur Kenntnis kongenitaler Geschwülste und Missbildungen an Ohr und Nase». Er beschreibt darin einen Fall von Mittelohrcholesteatom kongenitaler Herkunft. Die Krankengeschichte entspricht derjenigen eines gewöhnlichen, sekundären Cholesteatoms: Chronische Ohreiterung, Totaldefekt des Trommelfells, Fehlen eines Stücks der oberen Gehörgangswand etc. In einem, der Gegend des Tegmen antri entnommenen Stück der Cholesteatom-Matrix liessen sich unter dem Mikroskop eine «Grenzmembran», azinöse Drüsen und elastische Fasern unter der Epidermis nachweisen. Die Deutung dieses Befundes war nach Grünwald nur in einem Sinne möglich: es handelt sich um ein primär in den Mittelohrräumen entstandenes Dermoid. Grünwald begründet diese Ansicht u. a. damit, dass eine Einwanderung von Knäueldrüsen mit der Epidermis aus dem Gehörgang unmöglich sei. Ausserdem hat Grünwald für die massenhaften elastischen Fasern in der Cholesteatommembran keine andere Erklärung als die einer embryonalen Überpflanzung. «Weder in der Paukenhöhle noch im knöchernen Gehörgang kommen solche (sc. elastische Fasern) vor, können also auch nicht aus der Nachbarschaft bezogen sein.» Andere für den Geschwulstcharakter dieses Falles beweisende Punkte waren die Grenzmembran und die regelmäfsige Papillenbildung.

Linck (2) hat diese Stigmata des kongenitalen Cholesteatoms übernommen, resp. er geht noch weiter als Grünwald. Auch ohne

der äusseren Haut strukturell gleiche Epidermis und ohne rudimentäre Knäueldrüsen sind «Cholesteatomgebilde im Mittelohrgebiet, bei denen durch histologische Untersuchungen in der Matrix elastische Fasern und Grenzmembranbildung festgestellt werden können, stets als kongenitale Geschwulstgebilde anzusehen».

Diese Publikationen veranlassten uns zu der folgenden, kleinen, anatomisch-klinischen Studie über elastische Fasern.

I. Das Vorkommen von elastischen Fasern im knöchernen Gehörgang und in der normalen Mittelohrschleimhaut.

a) Gehörgang.

In den zahlreichen vorhandenen Lehrbüchern und Arbeiten über die Anatomie des knöchernen Gehörganges haben wir nirgends Angaben über das Vorhandensein oder Fehlen von elastischen Fasern gefunden. Verschiedene Umstände machten aber ihre Anwesenheit in hohem Grade wahrscheinlich. Erstens fanden Varaglia (3) und Watsuji (4) elastische Fasern in allen Schichten des Trommelfells, also auch unmittelbar unter seiner äusseren Epidermisbedeckung. Zweitens berichten die Lehrbücher (5, 6) übereinstimmend, dass sich nach Sömmering im hintern obern Teil des knöchernen Gehörganges ein Epidermisstreifen befindet, dessen Struktur mit derjenigen der äussern Haut vollständig übereinstimmt und Kutispapillen, Haare, Knäueldrüsen aufweist. Auch der übrige Teil der innersten Gehörgangspartie ist nicht immer nur von einer papierdünnen Epidermis bedeckt, sondern diese bildet nach Schwalbe (l. c.) häufig, namentlich im jugendlichen Alter, was wir an Hand unserer Präparate bestätigen können, dicht angeordnete papilläre Zapfen, weicht also in ihrem Bau mit Ausnahme der fehlenden Drüsen und Haare nicht von derjenigen der Haut ab.

Eigene Untersuchungen: Dieselben erstrecken sich auf eine Anzahl Felsenbeine jüngerer und älterer Individuen. In Längsschnitten durch den normalen knöchernen Gehörgang, die nach Weigert gefärbt sind, fanden sich in allen unseren Präparaten elastische Fasern. Sie kommen in allen Schichten zwischen Epidermis und Knochen vor, am dichtesten fanden wir sie bei einem 5jährigen Kind unmittelbar unter der Epidermis. Aber auch in allen anderen Zonen, namentlich direkt über dem Knochen, sind oft recht ansehnliche Bündel vorhanden. Ihre Lage ist meist mehr oder weniger parallel zur Oberfläche. Schief zur Gehörgangswand stellen sich oft die vom Knochen ausgehenden Fasern.

In der kindlichen, Papillen enthaltenden Kutis ragen von den längsverlaufenden Bündeln abzweigende, zu diesen also senkrecht stehende Fasern zwischen die Epidermiszapfen hinein. In dem Haare und Drüsen enthaltenden Bereiche der hinteren obern knöchernen Gehörgangswand liegen sie als dichtes Netzwerk kreuz und quer im Gewebe, wie es auch bei der äusseren Haut der Fall ist. Gegen den Annulus tympanicus hin breiten sie sich fächerförmig aus.

Überraschend für uns war bei dieser Gelegenheit zu sehen, wie weit trommelfellwärts der Kutiszipfel im hinteren oberen Teil des knöchernen Gehörgangs vorstossen kann. So finden sich in den Präparaten eines Felsenbeines an dieser Stelle in einer Distanz von 2,4 mm vom knöchernen Margo entfernt die letzten Haarbälge, während die letzten Knäueldrüsen in unmittelbarer Nähe des Trommelfells (1,4 mm lateralwärts vom knöchernen Margo) liegen.

Unter solchen Umständen ist natürlich eine Verlagerung eines drüsenhaltigen Stückes Gehörgangshaut ins Antrum nicht «als unmöglich» (Grünwald) zu bezeichnen, falls ein Defekt der oberen Gehörgangswand und eine direkte Kommunikation ins Antrum vorliegt, wie in jenem von Grünwald beschriebenen Falle.

b) Mittelohrschleimhaut.

Auch über die Beziehungen der Mittelohrschleimhaut zu den elastischen Fasern haben wir ausser der oben angeführten Bemerkung von Grünwald keine Mitteilungen gefunden. Doch liess die Analogie mit der übrigen Schleimhaut des Körpers, ferner die Angabe von Watsuji, dass sich in der Submukosa des Trommelfells — sowohl der Pars tensa als der Pars flaccida — und unter dem Epithel der knorpeligen Tube Fibrae elasticae befinden, auf ihr Vorhandensein in der übrigen Mittelohrschleimhaut schliessen.

Unsere eigenen Untersuchungen ergaben folgendes: Mit wenigen Ausnahmen fanden sich in den Schnitten durch das Mittelohr elastische Fasern in der Schleimhaut. Wir trafen sie in der Submukosa des Trommelfells, der Paukenhöhle, des Aditus, der Zellen des Processus mastoideus und der knöchernen Tube. Ihre Menge ist allerdings viel geringer als diejenige der Weichteilauskleidung des knöchernen Gehörgangs. Sie verteilen sich unregelmäfsig auf alle Schichten der Submukosa, treten bald als vereinzelte, korkzieherartige wellige Fasern, bald als ganz respektable Bündel auf. Während sie in einem Schnitt sofort in die Augen springen, findet man zuweilen wenige Schnitte davon entfernt nur noch ganz vereinzelte Fasern.

II. Das Vorkommen von elastischen Fasern in der Cholesteatom-Membran.

Die Untersuchung stützt sich auf Schnitte durch 12 an Mittelohrcholesteatom erkrankten Felsenbeinen, deren Träger in der Basler otolaryngologischen Klinik an Gehirnkomplikationen oder an einer interkurrenten Krankheit gestorben waren.

In allen Fällen liessen sich elastische Fasern in der Cholesteatommatrix nachweisen. Ihre Anordnung und Menge zeigt hier die gleiche Unregelmäfsigkeit, wie sie auch im normalen Gewebe vorkommt. Ausnahmslos und am dichtesten fanden sie sich da, wo die «Subkutis» des Cholesteatombalges durch die chronisch entzündete Mittelohrschleimhaut gebildet wird. In solchen Fällen bilden sie um die zystösen Räume Netze von beträchtlicher Dichte.

Über ihre Herkunft kann man nicht im Zweifel sein. Um sie zu erklären, braucht man nicht die kongenitale Keimverlagerung zu Hilfe zu nehmen. Sie sind entweder im Narbengewebe, das sich überhäutet hat, aus dem benachbarten knöchernen Gehörgang bezogen worden, oder, was noch viel wahrscheinlicher und häufiger der Fall sein wird, bei nicht vollständig erfolgter Destruktion der Submukosa an Ort und Stelle in der Mittelohrschleimhaut schon vor deren Epidermisierung vorhanden.

Auch die Neubildung von elastischen Fasern im Narbengewebe ist allgemein beobachtet und anerkannt [Marchand (7)], so dass deren Vorhandensein keinen Rückschluss erlaubt über die Art der Genese der Cholesteatommatrix. Ob dabei die Regeneration im subepithelialen Bindegewebe selber, oder aber vom Rand — in unserem Falle also von der Epidermis des knöchernen Gehörgangs — aus stattfindet, ist noch nicht sichergestellt.

Die Krankengeschichten der beiden Fälle, denen die abgebildeten Präparate mit elastischen Fasern entnommen sind, zeigen, dass es sich hier auch tatsächlich nicht um Cholesteatoma verum handelt, da mit Ausnahme der elastischen Fasern weder der histologische noch der klinische Befund den Anforderungen entspricht, die Grünwald und Linck an ein kongenitales Cholesteatom stellen.

Wir dürfen demnach den Satz aufstellen: Das Vorkommen von elastischen Fasern in der Matrix eines Cholesteatoms ist kein Beweis für dessen kongenitale Entstehung. Elastische Fasern treten regelmäfsig auch im Balg der

im Sinne von Habermann-Bezold entstandenen, sekundären Cholesteatome auf.

Die beiden Krankengeschichten sind die folgenden:

1. Emil U., 14 Jahre alt, 1905 (Fig. 1a und 1b). Eltern und Geschwister des Patienten sind gesund. Im Alter von 14 Monaten litt Patient an einer Augenkrankheit, Halsdrüsenschwellung mit Vereiterung und einer Geschwulst am linken Oberarm mit Spontanheilung. Das Ohrenleiden besteht schon seit mindestens 7 Jahren und äussert sich in Schwerhörigkeit und zeitweisem eitrigem Ausfluss aus beiden Ohren; eine ursächliche Krankheit ist weder den Eltern noch dem Patienten bekannt. In letzter Zeit wieder Eiterausfluss aus dem rechten Ohr. Seit 5 Tagen bestehen in demselben heftige Schmerzen. Zudem auffallende Apathie.

Allgemeiner Status: Blasser, unterernährter Knabe. Auf der Kornea alte Trübungen. Am Hals Drüsennarben. Sattelnase. Gebiss defekt.

Innere Organe o. B. Temperatur 37,9. Urin o. B.

Spezialstatus: Rechtes Ohr abstehend, hinter demselben in Antrumhöhe eine walnussgrosse, fluktuierende, druckempfindliche Schwellung. Knöcherner Gehörgang spaltförmig verengt, gewährt keinen Einblick auf das Trommelfell. Sekret fötid, eiterig.

Linkes Ohr: Umgebung des Ohres o. B. Im Gehörgang fötides Sekret. Vom Trommelfell steht nur noch der Hammer und eine kleine, dem oberen Trommelfellpole entsprechende Randpartie. Aus dem Aditus hängen Cholesteatomfetzen herab.

H	8 cm Flspr. 20 cm	Unt. Tgr.	A—I (?) Fis—I	Ob.Tgr.	0,9 für Galtonpfeife (normal 0,5) 0,6 (?)

W.-Schw. A = + 17 (nicht lat.) Rinne a' { — 14 / — 15.

Diagnose: Otitis media purulenta chronica mit Cholesteatom beiderseits.

Radikaloperation rechts (Dr. Nager): Subperiostaler Abszess. Im Niveau des Antrums ist der Processus mastoideus siebartig durchlöchert und von Granulationen durchsetzt. Antrum vergrössert, mit fötiden Massen ausgefüllt und von einer Cholesteatommatrix ausgekleidet. Keine Eröffnung der Schädelgruben.

Normales Verhalten der Temperatur bis am 8. Operationstag, dann plötzlich ansteigend bis 39,3, Auftreten meningitischer Erscheinungen. Ein zweiter daraufhin vorgenommener Eingriff legt eine perisistierende Eiterung mit granulierendem Defekt der hinteren Pyramidenwand frei. Drei Tage später Exitus.

Bei der Sektion wird eine purulente Meningitis mit randständigem Thrombus des Sin. sigm., als Nebenbefund eine Tuberkulose der Mesenterialdrüsen festgestellt.

2. Rueff C., 29 Jahre alt, 1907 (Fig. 2a und 2b). Familienanamnese ohne Besonderheiten. Patient hat zweimal eine Pneumonie überstanden. Er wurde wegen Defekt des linken Trommelfells nicht zum Militär ausgehoben, weiss aber nicht wann, noch unter welchen Symptomen sein Ohrenleiden begonnen hat; Schmerzen haben früher gefehlt, dagegen bestand zeitweise fötide Sekretion des linken Ohres. Seit 14 Tagen Schwellung hinter dem linken Ohr und hier und da Kopfschmerzen.

Allgemeinstatus: Blass aussehendes, unterernährtes Individuum. Pupillen reagieren träge, Kopf frei beweglich. Es besteht Kiefersperre. Herz o. B. Lungen: untere Grenze bei Respiration nicht verschieblich. Abdomen weich. Reflexe o. B. Urin: kein Eiweiss. Temperatur: 38,1.

Spezialstatus: Linkes Ohr abstehend. Hinter demselben eine fluktuierende Schwellung, die dem Musculus sternocleidomastoideus entlang bis in die Mitte des Halses reicht. Im Gehörgang fötides Sekret. Hinten an der Grenze von knorpeligem und knöchernem Gehörgang eine Fistel, die bei Druck auf die retroaurikuläre Schwellung Eiter entleert. Im roten, vorgewölbten Trommelfell befindet sich eine scheinbar zentrale Perforation, doch sind ihre Ränder wegen Granulationen nicht deutlich zu bestimmen. Durch die Trommelfellöffnung sieht man die graue, epidermisierte Labyrinthwand.

Der Status des rechten Ohres fehlt.

Diagnose: Otitis media purulenta chronica links mit Cholesteatom und Bezoldscher Mastoiditis.

$$H \begin{cases} 300 \\ \quad \text{f. Flspr.} \\ 30 \end{cases}$$

Bei der Operation wird ein mächtiger, subperiostaler Abszess eröffnet, der durch eine Knochenfistel mit dem Antrum in Verbindung steht und unter dem M. sternocleidomastoideus nach den tieferen Halspartien führt. Im Antrum keine Cholesteatommembran mehr erhalten. Von hier aus führt eine weitere Fistel in einen zweiten ausgedehnten Epiduralabszess der hinteren Schädelgrube.

3 Tage nach der Eröffnung des Epiduralabszesses meningitische Symptome und Erscheinungen einer Sinusthrombose, die einen zweiten und dritten Eingriff indizieren; beim ersten wird eine ausgedehnte Thrombose des Sinus sigmoides, beim zweiten eine Meningitis purulenta gefunden. 14 Tage später Exitus.

Die Sektion stellte eine purulente Meningitis und als Nebenbefund ausgedehnte alte pleuritische Verwachsungen fest.

Im Hinblick auf die folgende Arbeit möchten wir darauf aufmerksam machen, dass auch in diesen beiden Fällen der Ursprung der zum Cholesteatom führenden Eiterung im Dunkeln liegt, dass es sich aber beim ersten um ein tuberkulöses Individuum handelt, beim zweiten wenigstens Verdacht auf Tuberkulose vorliegt, da Residuen einer ausgedehnten verheilten Pleuritis gefunden wurden.

Literaturverzeichnis.

1. Grünwald, Beiträge zur Kenntnis kongenitaler Geschwülste und Missbildungen an Ohr und Nase. Z. f. O. 1910.
2. Linck, Das Cholesteatom des Felsenbeines. Bergmann, Wiesbaden 1914.
3. Varaglia. Sulle fibre elastiche della membrana tympani. Archivio italiano di otologia 1900.
4. Watsuji, Über die Verteilung der elastischen Fasern im Gehörorgan. Z. f. O. Bd. 47, 1904.
5. Politzer, Lehrbuch der Ohrenheilkunde, 5. Auflage. Stuttgart 1908.
6. Schwalbe und Siebenmann, Das Ohr. Handbuch der Anatomie von Bardeleben, Bd. V.
7. Marchand, Der Prozess der Wundheilung. Stuttgart 1901.

Figurenerklärung.

Fig. 1a. (U., Emil, Krankengeschichte Nr. I, S. 7.)
Schnitt durch die Paukenhöhle, den Hammer, das Trommelfell und das Stapesköpfchen. Die Paukenhöhle ist zum grössten Teil eingenommen durch zwei von Cholesteatommembran umkleidete Hohlräume. Im interstitiellen Bindegewebe, namentlich an der hinteren Paukenhöhlenwand, zahlreiche cystöse Räume. Elastische Fasern sind schon bei schwacher Vergrösserung zu sehen, namentlich unter der Epidermis der hinteren, knöchernen Gehörgangswand, im Trommelfell und um die cystösen Räume herum. Aber auch sonst finden sie sich überall im Bindegewebe verteilt, z. T. in unmittelbarer Nähe der Cholesteatommembran.

Fig. 1b. Ausschnitt A von Fig. 1 bei starker Vergrösserung. Die Cholesteatommembran zieht über die stark verdickte Mittelohrschleimhaut. In derselben finden sich cystöse Räume, die verfettete Epithelien enthalten und Gefässe. Die elastischen Fasern verteilen sich unregelmäfsig auf die ganze Schicht zwischen Plattenepithel und Knochen. Am dichtesten liegen sie demselben auf, sind aber auch um die cystösen Räume und Gefässe ziemlich zahlreich.

Fig. 2a. (Rueff C., Krankengeschichte Nr. II, S. 8.)
Horizontalschnitt durch die Paukenhöhle und den Gehörgang in der Höhe der Stapesplatte. Das Trommelfell zieht sich von der vorderen Gehörgangswand zum Hammer und von diesem aus gegen die Labyrinthwand. Von hier ist die Epidermis weitergewandert und bedeckt die Wände der Mittelohrräume in ihrer ganzen Ausdehnung mit einer Cholesteatommembran. In der Gegend der hinteren Gehörgangswand sieht man die im Status erwähnte mit Granulationen gefüllte Knochenfistel, die in den Processus mastoideus führt. Die elastischen Fasern sind bei dieser Vergrösserung am auffälligsten im Ligam. annulare und über der Stapesplatte. Sie kommen aber überall unter der Cholesteatommembran vor.

Fig. 2b. Ausschnitt B aus Fig. 2 bei starker Vergrösserung. In der ganzen Schicht zwischen Epidermis und Knochen zahlreiche elastische Fasern von verschiedener Grösse und Anordnung, z. T. in schönen welligen oder korkzieherartigen Formen.

II.

Akute Infektionskrankheiten und Tuberkulose als Ursache des Mittelohr-Cholesteatoms.

Die Zahl derjenigen Forscher, die glauben, dass die kongenitale Entstehungsart bei der Cholesteatomgenese häufig sei oder sogar die Regel bilde, ist heute wohl nicht mehr gross. Die meisten Ohrenärzte sind Anhänger der Bezold-Habermannschen und der Wendtschen Theorie. Dabei hat man sich in der Regel mit der Tatsache der Epidermiseinwanderung resp. Epithelmetaplasie bei chronischer Mittelohreiterung mit randständigem Trommelfelldefekt begnügt, ohne dass die Frage nach denjenigen Krankheiten, die im wesentlichen die Erzeuger solcher zu Cholesteatombildung führenden Otitiden sind, eingehender behandelt worden wäre, als dies in Bezolds kurzen Angaben geschehen ist. Wir haben deshalb versucht, aus einer grossen Anzahl von Krankengeschichten der Basler Oto-laryngologischen Klinik Anhaltspunkte zu gewinnen, die dazu dienen können, diese Frage zu beantworten. Um einesteils in dem fast nicht mehr zu übersehenden Material eine gewisse, für unsere Zwecke objektive Auswahl zu treffen, anderenteils aber um uns vor diagnostischen Irrtümern zu bewahren, haben wir bloss operierte Cholesteatome in unserer Statistik verwendet. Unter diesen haben wir wiederum nur diejenigen ausgelesen, bei denen intra operationem makroskopisch oder unter dem Mikroskop mit Sicherheit eine Cholesteatommatrix in Paukenhöhle, Aditus, Antrum oder den pneumatischen Nebenräumen festgestellt werden konnte, resp. in den Krankengeschichten erwähnt ist. Es blieben so 458 Cholesteatomkrankengeschichten von Fällen, in denen im Laufe der letzten 20 Jahre operiert worden ist.

Von den betreffenden Erkrankten waren:

203 weiblichen und 255 männlichen Geschlechts.

Dem Lebensalter nach:

standen	im	I.	Dezennium	86	V.	Dezennium	28
«	«	II.	«	172	VI.	«	14
«	«	III.	«	93	VII.	«	4
«	«	IV.	«	60	VIII.	«	1

Übereinstimmend mit Bezold (1) finden wir ein Überwiegen der männlichen Kranken. Wenn die Zahl der jugendlichen Cholesteatome

bei uns gegenüber der Statistik Bezolds höher ist, liegt der Grund darin, dass von uns die Indikation zur Radikaloperation bei Kindern, bei denen eine konservative Behandlung sehr oft nicht möglich ist, weitergefasst wird als bei Erwachsenen.

227 mal wurde das rechte, 202 mal das linke, 29 mal wurden beide Ohren operiert.

Der Trommelfellbefund der operierten Ohren war folgender: 3 mal fand sich eine zentrale Perforation. Einmal war keine Perforation vorhanden, sondern das Cholesteatom hatte sich in diesem Falle durch eine Gehörgangsfistel entwickelt. In 2 Fällen war der Defekt allerdings randständig, befand sich aber das eine Mal hinten unten, das andere Mal im vordern untern Quadranten. In allen übrigen 452 Fällen handelt es sich entweder um deutlich beschriebene, randständige Perforationen, die bis ins Epitympanum reichen, oder, falls das Trommelfell wegen Senkung des knöchernen Gehörgangs oder Granulationen nicht zu übersehen war, findet sich doch regelmäfsig die Angabe in der Krankengeschichte, dass die Hakensonde um den obern, hintern obern, oder vordern obern Margo gelange.

Wir sehen in dieser überwiegend grossen Zahl von randständigen, das Einwandern von Epidermis begünstigenden Trommelfelldefekten eine Bestätigung einesteils der Habermannschen, andernteils aber auch der namentlich von Scheibe vertretenen Ansicht Bezolds, wonach praktisch nur Perforationen, die einen Eingang in die oberen Regionen der Paukenhöhle darstellen, auf Cholesteatom hindeuten.

Was die andere, nicht operierte Seite betrifft, war das Trommelfell 200 mal unverändert. 34 mal finden sich keine Angaben. 95 mal zeigte es die Erscheinungen der Tubenaffektion, 71 mal war es zentral perforiert oder zeigte wenigstens Narben solcher Perforationen. 55 mal fanden sich auch auf der nicht operierten Seite marginale Defekte, bei denen 23 mal ein Einwachsen von Epidermis zu konstatieren war, ohne dass Sekretion oder eine andere Indikation zur Operation bestanden hätte. Mit Einbezug der 29 doppelseitig operierten Fälle finden wir 52 mal, also in ca. 11 %, Doppelseitigkeit des Cholesteatoms. Dieses statistische Ergebnis stimmt nicht mit der Angabe von Kuhn (2), wonach das Vorkommen des Cholesteatoms im Gegensatz zur Tubenaffektion fast ausschliesslich einseitig sei, und womit Kuhn glaubte Bezolds Ansicht über die auf Tubenabschluss zurückzuführende Ätiologie des Cholesteatoms widerlegen zu können.

Über die Grösse der Trommelfelldefekte des erkrankten Ohres ergaben unsere Krankengeschichten folgendes:

Perforationen, die mehr als die Hälfte des Trommelfelles einnehmen	= 241
Perforationen, die kleiner sind als die Hälfte . .	= 67
Perforationen der Membrana Shrapnelli	= 66
Nicht bestimmbar nach der Beschreibung	= 84

Es sind diese letzteren die Fälle mit spaltförmig verengtem oder mit Granulationen ausgefülltem Gehörgang. Sie können daher in einer prozentualen Berechnung dieses Teiles der Statistik nicht mitgerechnet werden. Unter den verbleibenden 374 Fällen weisen also ca. 65 % einen mehr als die Hälfte des Trommelfells einnehmenden Defekt auf. Diese Zahl würde noch bedeutend höher (ca. 80 %), wenn man von der Gesamtsumme die Fälle mit Perforation der Pars flaccida, die nach der Bezoldschen Theorie hauptsächlich auf lange bestandene Tubenkatarrhe und nicht auf eine akute Infektionskrankheit zurückzuführen sind, ausschliessen würde.

In die Zahl der grossen Perforationen einbezogen sind 16 Trommelfelle mit mehrfachen Defekten.

Diese Tatsache, dass bei dem grössten Teil der cholesteatomkranken Gehörorgane derart grosse Trommelfelldefekte sich vorfinden, ist überraschend. Bei der gewöhnlichen Otitis media chronica, wie sie in der poliklinischen Praxis täglich unter die Augen kommt, ist dies nicht die Regel; jedenfalls bilden diese mächtigen Perforationen nicht die überwiegende Mehrheit. Auch beobachtet man selbst bei jahrelanger Behandlung chronischer Mittelohreiterungen in der Regel keine Grössenzunahme von zentralen Perforationen, während umgekehrt spontan erfolgendes Kleinerwerden und Verschluss derselben häufig, selbst nach jahrelangem Bestehen noch konstatiert werden kann (Sporleder). Im Gegensatz dazu ist bei verschiedenen unserer Cholesteatompatienten, die während einer längeren Reihe von Jahren sich zeitweise in unsere Behandlung begeben haben, eine allmähliche Vergrösserung der randständigen Perforationen am oberen Trommelfellpol beobachtet worden. Immerhin ist sicher, dass fast alle diese grossen marginalen Perforationen schon bei ihrer Entstehung gross angelegt waren und dass also die überwiegende Mehrzahl von Cholesteatom-Eiterungen bezüglich ihres Ursprungs auf solche Krankheiten zurückzuführen sind, bei denen das Trommelfell grosse Tendenz zur Einschmelzung besitzt.

Ein weiterer interessanter Befund bei den zur Operation gelangten Cholesteatomen ist das häufige Vorkommen von tiefen, dem Knochen adhärenten Narben über dem Processus mastoides des erkrankten Ohres. Solche objektive Symptome einer überstandenen Mastoiditis mit Knochendefekten zeigten 71, oder 15,5 %, aller Cholesteatome. Nach Angaben dieser Patienten war die Ursache der Mastoiditis:

13 mal Scharlach,
5 « Masern,
1 « Diphtherie,
52 « eine andere nach der anamnestischen Angabe nicht genau zu definierende Krankheit.

59 mal trat die Mastoiditis vor dem 15. Jahre und nur 13 mal im späteren Alter auf.

Unter diesen 71 Fällen rührte die Narbe 52 mal von einer operativen Eröffnung her, 19 mal erfolgte der Durchbruch spontan. Auf die Bedeutung, die wir dem Vorhandensein einer Mastoiditis in der Anamnese des Cholesteatomkranken beimessen, werden wir später zurückkommen.

Was die Ursache des Cholesteatoms, resp. der vorangehenden chronischen Ohreiterung betrifft, sind wir natürlich ganz auf die Angaben der Patienten angewiesen. Wir dürfen indessen annehmen, dass bei diesen relativ grossen, auf anamnestischen Daten beruhenden Zahlen einige Erinnerungstäuschungen oder falsche Beobachtungen von seiten der Patienten das Gesamtresultat derselben kaum wesentlich beeinflussen.

Die umstehende Tabelle enthält diese Ziffern nebst den dazu gehörenden Trommelfellbefunden. Die Einteilung in Rubrik I, II, IV, V und VI war gegeben, da es sich hier um mehr oder weniger eindeutige Angaben des Patienten handelte. Dass wir bei Rubrik III die Influenzaotitis mit der «genuinen» Otitis zusammengerechnet und sie nicht zu den Infektionskrankheiten stellten, hat zwei Gründe. Erstens ist diese Unterscheidung nach der Erzählung des Patienten, bei dem jede Erkrankung der oberen Luftwege, ja oft jedes Unwohlsein unter der Flagge der Influenza oder der «Erkältung» segelt, unmöglich. Zweitens glaubten wir uns zu dieser Vermischung berechtigt, weil der Verlauf sowie die anatomischen Veränderungen, die diese beiden Otitisformen im Mittelohr und Trommelfell hervorrufen, im grossen und ganzen dieselben sind. Wir möchten aber gleich hier schon betonen, dass in dieser Gruppe III sicher eine relativ grosse Zahl unter akuten Er-

Nr.	Ursachen des Cholesteatoms resp. der vorangehenden Otitis media chronica	Anzahl	Prozent der Gesamtsumme	Trommelfellbefund				Bei Unberücksichtigtlassen der nichtbestimmbaren Trommelfellperfor. beträgt die Prozentzahl der grossen Perforationen
				nicht bestimmbar	Defekt kleiner als die Hälfte	Defekt der Membrana Shrapnelli	Defekt grösser als die Hälfte	
I	Scharlach	71	15,5 %	10	5	7	49	80,3 %
	Masern	54	11,8 %	11	7	6	30	69,7 %
II	Übrige Infektionskrankheiten: (Erysipel, Diphtherie, Pertussis, Typhus, Varizellen, Pneumonie etc.)	29	6,3 %	6	4	0	19	82,6 %
III	Genuine Otitis media (?), Otitis media chronica nach Influenza od. influenzaähnlichen Erkrankungen der oberen Luftwege	87	19 %	21	22	14	30	45,4 %
IV	Erstes Auftreten der Otorrhoe im Säuglingsalter ohne vorhergehende Allgemeinerkrankung	42	9,2 %	6	10	3	23	64 %
V	Ohne jegliche subjektive Symptome auftretende Otorrhoe (im späteren Alter)	165	36 %	27	14	36	88	63,8 %
VI	Andere Ursachen (Trauma, keine Angaben etc.)	10	2 %	3	5	—	2	28,2 %

scheinungen auftretende Ohrtuberkulosen mitgezählt sind, eine Ansicht, die wir weiter unten ausführlicher begründen werden.

I. Die akuten Infektionskrankheiten.

In allen Statistiken, welche über die Ursache der zu Cholesteatom führenden chronischen Otitiden Auskunft geben, bilden die akuten Exantheme, vor allem Scharlach, als Ausgangskrankheit eine grosse Rolle. Wir erinnern nur an Körner (3), Bezold (4), Morf (5), Siebenmann (6) u. a. Während aber die ersteren mehr oder weniger stillschweigend an dieser Tatsache vorübergehen, zieht zum erstenmal Siebenmann (7) daraus die Konsequenzen, indem er ausdrücklich betont, dass «nekrotische Prozesse, wie solche bei Infektionskrankheiten häufig vorkommen, das Entstehen des Cholesteatoms begünstigen».

Dass tatsächlich ein direkter Zusammenhang zwischen akuten Exanthemen und Cholesteatom besteht, geht auch schon daraus hervor, dass nach Bezold 15,6 % der chronischen Ohreiterungen auf Scharlach oder Masern zurückzuführen sind und nach unserer Statistik 27,3 % der Cholesteatome sich nach Scharlach und Masern entwickeln. Die auf dem Boden von akuten Exanthemen entstandenen Ohreiterungen neigen also besonders zur Cholesteatombildung. Warum, wird sofort begreiflich, wenn man sich vergegenwärtigt, welche Veränderungen im Ohr für das Einwandern der Epidermis die günstigsten sind.

Es sind dies:

1. die randständige Perforation, die bis zur Gegend des oberen Trommelfellumfangs reicht und so den Übertritt der Gehörgangsepidermis ins Mittelohr ermöglicht,
2. zugrunde gegangene und durch Granulationsgewebe ersetzte Mittelohrschleimhaut, so dass der eindringenden Epidermis jeder Kampf mit dem Zylinderepithel erspart bleibt,
3. endlich eine durch nekrotische Prozesse oder auch durch ausgedehntere Knochenoperation vorgebildete Höhle im Warzenfortsatz.

Dass dieser letztere Zustand ein ziemlich häufiger Faktor in der Cholesteatomentwicklung sei, wird schon von Bezold (9), der die Entwicklung von Cholesteatomhöhlen im Anschluss an die Ausstossung grösserer Sequester durch den Gehörgang gesehen hat, bestätigt, von verschiedener Seite aber lebhaft bestritten; wir glauben bei unseren Cholesteatomfällen genügend Anhaltspunkte zu besitzen, um diese Behauptung ebenfalls zu

stützen: Nach unserer Statistik entstanden 15,5 % aller Cholesteatome auf dem Boden einer akuten Mastoiditis, d. h. über 11 % nach einer operierten Mastoiditis. In allen diesen Fällen wurde mit dem Meissel eine grosse, mit dem Antrum kommunizierende Höhle im Processus mastoides geschaffen, die, nach einiger Zeit von neuem eröffnet, als epidermisierter Hohlraum sich präsentierte. In einem dieser Fälle konnte man diesen Vorgang besonders schön beobachten:

Nr. 276. St., Luise, 7 J. Patientin erkrankte im März 1907 an Scharlach, in dessen Gefolge eine rechtsseitige Mittelohrentzündung mit für Scharlachdiphtherie typischen Membranen auftrat. Nach einigen Tagen Schwellung hinter dem Ohr. Die sofort vorgenommene Operation zeigte eine auffallende Blässe des nekrotischen Knochens. Granulationen im Antrum. Die Heilung vollzog sich sehr protrahiert und erfolgte erst nach Monaten unter Ausstossung mehrerer Sequester. Im Februar 1908, also 7 Monate nach dem ersten Eingriff, wird ein Cholesteatom bei totalem Defekt des Trommelfells diagnostiziert. Die Radikaloperation zeigt, dass das Antrum und namentlich die bei der Mastoiditisoperation gesetzte Höhle epidermisiert und mit Cholesteatommassen vollständig ausgefüllt ist.

In dasselbe Kapitel gehören ferner die nach Labyrinthnekrose entstandenen, mehrfach in diesem Zusammenhang beschriebenen Cholesteatomhöhlen. Bemerkenswert ist der oft erstaunlich kurze Zeitraum, der zwischen der Mastoiditis und dem fertigen Cholesteatom liegt. In den Scharlacherkrankungen betreffenden 3 Fällen von postoperativer Epidermisierung Ruedis (8) betrug diese Zeit 7 resp. 12 Wochen und in dem oben von uns angeführten Scharlachfall 7 Monate. Eine in so kurzer Zeit erfolgte, bedeutende Höhlenbildung kann selbstverständlich nicht als Folge einer Druckatrophie angesehen werden. Solche Fälle mahnen, beim Vorhandensein grosser Knochendefekte von vorneherein bei der Operation der akuten Affektion unter Umständen sofort die Radikaloperation anzuschliessen.

Bezugnehmend auf 4 Fälle, in denen das postoperative Cholesteatom zu seiner Bildung höchstens ein Jahr beanspruchte, glaubt Siebenmann (l. c.) das rasche Auftreten weniger mit der Einwanderung von Plattenepithel, als mit einer Entstehung der Matrix an Ort und Stelle aus metaplasiertem Narbengewebe erklären zu dürfen. Da aber das Fehlen einer Perforation oder nichtrandständige Lage derselben nach unserer Statistik seltene Ausnahmen bilden, so dürfte doch das Einwachsen der Epidermis in eine präformierte Höhle in diesen Fällen den Hauptfaktor bilden.

a) Scharlach:

Es ist nicht anzunehmen, dass bei Scharlach oder einer anderen Infektionskrankheit vorzugsweise die marginale Zone in die Perforation fällt. Immerhin soll betont werden, dass der hintere obere Quadrant die Prädilektionsstelle bildet. Mit der Grösse des Defekts wächst aber natürlich die Chance des Randständigwerdens und seines Hineinreichens bis ins Epitympanum. Unter allen akuten Infektionskrankheiten setzt aber Scharlach die meisten grossen Defekte. So fand Bezold (l. c.) in 119 von 185 Scharlachotitiden mehr als $^2/_3$ des Trommelfells zerstört und nach unserer Statistik treffen wir bei den nach Skarlatina entstandenen Cholesteatomen in über 80 % grosse, meist sogar bis auf einen peripheren Saum um den Hammer totale Perforationen.

Hand in Hand mit dem raschen Zerfall des Trommelfells geht die Einschmelzung der Schleimhaut an anderen Stellen der Paukenhöhle, so dass später einer Epidermisierung vom knöchernen Gehörgang her nichts mehr im Wege steht. Unterstützt wird dieser Einwanderungsprozess durch den meist protrahierten Verlauf der sich anschliessenden Eiterung, die selbst unter günstigen Verhältnissen 2—3 Monate dauert [Politzer (10)] und so eine Regeneration ad integrum der zerstörten Paukenhöhlenschleimhaut verunmöglicht.

Dass indessen nach weitgehenden Zerstörungen eine Cholesteatombildung auch einmal ausbleiben kann, mag u. a. darauf beruhen, dass durch Narben- und Synechienbildung der Kuppelraum von der gegen aussen offenen Paukenhöhle abgeschlossen wird.

Die im Gefolge von Skarlatina auftretenden Einschmelzungsprozesse im Warzenfortsatz sind hinlänglich bekannt. Aber auch in den anderen Teilen des Felsenbeins entstehen die meisten Zerstörungen nach den bisherigen Erfahrungen und Anschauungen der Autoren im Anschluss an diese Krankheit. So fand Gerber (11) in seiner Zusammenstellung von 27 Fällen von Labyrinthnekrose 15 mal Scharlach als ursächliches Moment. Dass sich unter diesen Umständen und namentlich da, wo es zur Sequestrierung abgestossener Knochen kommt, granulierende Knochenlücken bilden, die später epidermisiert werden, ist mehr als wahrscheinlich. Ebenso ist durch diese zahlreichen und ausgedehnten Nekrosen im ganzen Mittelohr und in den angrenzenden Partien reichlich Gelegenheit geboten für Narbenbildung und Metaplasie.

Aus den obigen Auseinandersetzungen geht hervor, dass die Zahl der postskarlatinösen Cholesteatome direkt abhängig ist von der Malignität

der Epidemien und der Zahl der in ihrem Gefolge auftretenden Ohrkomplikationen. Die in unserer Statistik gefundene Zahl, wonach 15,5 % aller Cholesteatome auf einer Scharlachotitis beruhen, wird dementsprechend je nach Zeit und Ort ändern. Für Basler Verhältnisse hat Nager (12) gefunden, dass die Zahl der skarlatinösen Ohrkomplikationen in neuerer Zeit geringer wird und dass gleichzeitig der Charakter der Skarlatina in den letzten Jahren gutartiger geworden ist. Trifft diese Beobachtung auch anderen Orts (und ev. auch für andere akute Infektionskrankheiten, wie namentlich Masern) zu, so sollte ein Rückgang der Cholesteatomerkrankungen des Ohres überhaupt zu erwarten sein. An der Basler Klinik ist dieser Rückgang im Vergleich zu früheren Jahren bereits eingetreten.

b) Masern:

An zweiter Stelle der als Ursache des Cholesteatoms gefundenen akuten Infektionskrankheiten stehen die Masern mit 54 oder 11.8 % aller Fälle. Trotzdem die Morbillen, wenigstens während der letzten Jahrzehnte, eine viel häufigere Affektion darstellen als Scharlach und die Otitis ein ständiger Begleiter des Exanthems ist [Cordier (13), Bezold-Rudolph (14), Siebenmann-Bacharach (15)], ist diese kleinere Zahl leicht erklärlich.

Tobeitz (16) findet häufig — immerhin nur bei ausserdem an Rachitis leidenden Kindern — eine Zerstörung der Mittelohrschleimhaut. Bolt (17), Haug (18) u. a. berichten über Fälle von akuter Karies, Nekrosen im Antrum und Sequesterbildung im Gefolge der Masernotitis. Moos (19) betont in einem Falle ausdrücklich das zerklüftete Aussehen des Knochens und das vielfache Vorkommen von Höhlenbildung (jedoch handelt es sich hier, wie schon von anderer Seite betont worden ist, in der Hauptsache um postmortale Veränderungen). Wesentlich anders lauten die Sektionsberichte von Rudolph (l. c.), der bei 18 Masernleichen mit einer Ausnahme nicht einmal eine tiefere Zerstörung der Schleimhaut mit blossliegenden Knochenwänden beobachten konnte. Bezold (20) findet nur ausnahmsweise eine Trommelfellperforation und auch Bacharach berichtet, dass Siebenmann zwar bei 9 Sektionen eine konstante, aber nie über die Schleimhaut hinaus in die Tiefe greifende Zerstörung sah. Allerdings darf aus diesem Befund nicht auf einen regelmäfsig torpiden Verlauf der Masernotitis geschlossen werden; denn es handelt sich bei diesen Sektionen meist um Individuen, die im Beginn der Krankheit gestorben sind, während die schweren, zu

Cholesteatom führenden Masernotitiden erfahrungsgemäfs (Bezold, Siebenmann) dem Spätstadium entstammen.

Wir ziehen aus diesen verschiedenen Angaben den Schluss, dass die Masernotitis zwar die Disposition zur Cholesteatombildung in beträchtlichem Mafse schafft, bei weitem aber nicht in dem Grade, wie dies bei Scharlach der Fall ist. Das von uns gefundene Verhältnis von 11,8 zu 15,5 % entspricht zwar dieser Anschauung, ebenso auch der Trommelfellbefund dieser Cholesteatome, die eine geringere Anzahl (69,7 %) von grossen Defekten aufweisen als die postskarlatinösen (80,3 %). Wir glauben aber dabei die Einschränkung machen zu müssen, dass diese Zahlen als mindestens so unbeständig wie bei Scharlach und als ebenso von der jeweiligen Virulenz der Epidemie abhängig zu betrachten sind.

c) Die übrigen akuten Infektionskrankheiten (Gruppe II):

Als Erreger der zu Cholesteatom führenden Mittelohreiterungen sind sie in unserer Statistik nur vereinzelt vertreten. Einzig die Diphtherie figuriert mit 9 Fällen. Diese gegenüber den akuten Exanthemen kleine Anzahl ist durch das weniger häufige Auftreten der Krankheit überhaupt gegeben. Auch scheinen postdiphtherische Otitiden, wenn man allein das klinische Manifestwerden ins Auge fasst, nicht zur Regel zu gehören. Treten sie dennoch auf (Spangenberg (21) findet unter 1000 an Diphtherie Erkrankten 24,3 % mit Ohrkomplikationen), so bilden wiederum die Fälle mit Zerfallserscheinungen die Ausnahme und es bleiben gerade die Trommelfellücken verhältnismäfsig klein. Lommel (51), der die von Siebenmann stammenden Sektionsbefunde der Felsenbeine von 25 an Löffler-Diphtherie verstorbenen Kindern publiziert und eingehend besprochen hat, fand allerdings, dass in 24 Fällen das Mittelohr mehr oder weniger mitaffiziert und nur in einem Falle intakt war; er bemerkt aber dazu im ferneren, dass bei der Masernotitis (Rudolph) die Mittelohrveränderungen durchschnittlich schwererer Natur sind; eine Trommelfellperforation fand sich in keinem dieser von Siebenmann obduzierten Diphtherie-Felsenbeine. Fälle, bei denen als unmittelbare Folgeerscheinung der Diphtherie, analog der nekrotisierenden skarlatinösen Entzündung eine Mortifikation des Epithels mit konsekutiver Narbenbildung etc. auftritt, bei denen also die Disposition zum sekundären Cholesteatom geschaffen wird, beschreiben Haug (22), Hirsch (23), Siebenmann (24 und 51). In weitaus den meisten Fällen von «Diphtherie» mit hochgradigem Zerfall im

Mittelohr handelt es sich aber jedenfalls um Scharlachdiphtherie mit wenig ausgeprägtem, übersehenem oder gänzlich fehlendem Hautexanthem.

Die übrigen Infektionskrankheiten sind mit so geringen Zahlen aufgeführt, dass eine statistische Verwertung nicht berechtigt ist. Der Umstand, dass in dieser Kategorie in 82,6 % die Trommelfellperforation von grosser Ausdehnung ist und sich auch keine Perforation der Pars flaccida darunter befindet, ist bemerkenswert, kann aber angesichts der kleinen Zahl auf einem Zufall beruhen.

II. Cholesteatom und Tuberkulose.

Die Ansicht, dass zwischen der Cholesteatombildung und der Tuberkulose ein Zusammenhang bestehe, stammt nicht von heute. Von einzelnen Otologen konsequent verteidigt, wird ein direkter Zusammenhang von andern als seltene Ausnahme betrachtet, von dritter Seite endlich ganz verworfen. Schwartze (25) macht als einer der ersten immer wieder auf diese Koïnzidenz aufmerksam: «Auffallend häufig finden wir bei skrophulösen und tuberkulösen Individuen die Cholesteatombildung, vielleicht nur deshalb, weil solche zu chronischen Eiterprozessen im Mittelohr überhaupt besonders disponiert sind.» Ja selbst in seinem einzigen, jetzt noch oft zitierten Fall von Cholesteatoma verum (26) erscheint es ihm von Interesse, «dass auch hier wieder Tuberkulose (der Lunge und des Darms) koïnzidiert».

Bezold (27), der sonst eine Epidermisbildung der Mittelohrschleimhaut bei Tuberkulose nicht für häufig hält, tut bei der Ätiologie des Cholesteatoms der Skrophulose Erwähnung, ja er geht sogar noch weiter: «Auch Tuberkelbazillen kommen, wie ich aus eigener Erfahrung bestätigen kann, manchmal in den Cholesteatommassen vor» (Handbuch II, S. 34), ein Befund, der allerdings, seitdem auch andere säurefeste Bazillen namentlich im faulenden Gewebe nachgewiesen worden sind, bezweifelt worden ist.

Auch Panse (28) erwähnt in seiner Monographie die Skrophulose als Ätiologie des Cholesteatoms, erklärt aber den Zusammenhang zwischen beiden Affektionen in ähnlichem Sinn wie Schwartze. Bei der Schilderung der objektiven Symptome der Cholesteatomkranken hebt er ausdrücklich als oftmaligen Befund hervor: mit dem Knochen verwachsene Narben in der Umgebung des Ohres, eingezogene Narben am Hals, chronisch verdickte Lymphdrüsen am vorderen Rand des Musculus sternocleidomastoideus. Er bezieht aber diese Erscheinungen meist nur auf sekundäre Infektion, welche vom entzündeten Cholesteatom aus-

gehen. Morf (l. c.) bemerkt im Hinweis auf Schwartze, dass sich unter seinen dem Material der Basler Ohrenklinik entstammenden 28 Cholesteatomfällen 21 % teils tuberkulöse, teils der Tuberkulose verdächtige Individuen befinden.

Dass die Cholesteatomentwicklung gerade bei Mittelohrtuberkulose im Sinne der Habermann-Bezoldschen Theorie vor sich geht, wurde zum erstenmal intra sectionem an der Bezoldschen Klinik festgestellt (29).

Es handelt sich um den Sektionsbefund eines sechsjährigen Kindes, das neben Lungen- und Lymphdrüsentuberkulose an chronischer Otorrhoe litt, die nach dem klinischen Verlauf mit Sicherheit als Tuberkulose beansprucht werden konnte. Neben fast totalem Defekt des Trommelfells und ausgedehnten nekrotischen Prozessen des Knochens fand sich die ganze Paukenhöhleninnenwand bis über die Tubenöffnung von Cholesteatommatrix bedeckt.

Ein zweiter derartiger, auch histologisch festgestellter Fall wurde von Konietzko (30) veröffentlicht: Auch hier handelt es sich wieder um ein Kind, dessen Tod durch tuberkulöse Basalmeningitis erfolgt war. Besonders interessant ist, dass die Gehörgang- resp. Trommelfellepidermis über die tuberkulös erkrankte Mittelohrschleimhaut ziehen kann, ja selbst in das tuberkulöse Granulationsgewebe hinein Zellstränge schickt.

Vier weitere derartige Beobachtungen stammen aus der Siebenmannschen Klinik und sind in der Dissertation von Isaak Dreyfus (31) publiziert; neben einem Sektionsfall sind hier die ersten einschlägigen einwandfreien klinischen Beobachtungen mitgeteilt.

Fall II. Bei einem hereditär belasteten, früher skrophulösen und mit einer beginnenden Lungentuberkulose behafteten Individuum entstand unter den subjektiven und objektiven Symptomen einer subakuten, katarrhalischen, linksseitigen Mittelohrentzündung ein Prozess, welcher im weiteren Verlauf als eine chronische Tuberkulose der Paukenhöhle und des Warzenteils sich erwies (nicht fötides Sekret, rapide Gehörsabnahme, zwei während der Behandlung sich bildende, sich kontinuierlich vergrössernde Perforationen, schmerzlos beginnende Mastoiditis, rasches Zugrundegehen der Gehörknöchelchen, Fibrinoidbildung des Mittelohrs). $2\frac{1}{2}$ Jahre nach Beginn des Ohrleidens kam die Patientin, deren Otorrhoe indessen nicht völlig zur Heilung gelangt war, infolge ihrer weit vorgeschrittenen Lungentuberkulose ad exitum. Die Sektion ergab eine grosse zentrale und eine zweite randständige Perforation des Trommelfells, ferner eine grosse mit dem Antrum in Verbindung stehende, von einer Matrix überzogene Cholesteatomhöhle, die einige Knochensequester enthielt. Die Tuberkulose des Mittelohrs war ausgeheilt.

Fall III. Bei einem gesunden 7jährigen Patienten entwickelt sich eine schleichende Tuberkulose des Warzenteils, weshalb die Antrotomie und das Evidement der nekrotischen und granulierenden Knochenpartien vorgenommen wird. Die Diagnose Tuberkulose wird durch den Tierversuch bestätigt. Zwei Jahre nach der Operation findet sich die Operationshöhle von einer glatten Cholesteatommembran ausgekleidet.

Fall 1 der Dreyfusschen Publikation entspricht dem obigen fast in allen Teilen.

Fall IV. Bei einem durchaus normal hörenden Mann von 36 Jahren tritt, im Anschluss an eine Influenza mit Infiltration der linken Lungenspitze, eine akute Otitis links auf. Vier Wochen nach Beginn der Erkrankung ist die Hörweite des affizierten Ohrs = 0 für Flüsterzahlen. Das Trommelfell zeigt 2 Perforationen: bald darauf ist es in toto verschwunden. Ein Jahr später kommt Patient wegen des rechten Ohres in Behandlung: auf dieser, vorher ganz normal hörenden Seite wird Flüstersprache nur noch unsicher am Ohr verstanden, das schon länger erkrankte linke Ohr ist ertaubt. Trommelfell graugelb, kleine zentrale Perforation. Im Sekret Tuberkelbazillen (Prof. Siebenmann). Ein Monat später auch rechts Totaldefekt. Sekret serös reichlich Bazillen. Nach 5 Jahren lassen sich aus dem linken Ohr mit dem Paukenröhrchen vom hintern obern Umfang her Cholesteatomschollen ausspritzen, der Aditus ist glänzend epidermisiert. Im weiteren Verlauf der Behandlung bleibt die Cholesteatomhöhle trocken.

Zwei weitere noch nicht veröffentlichte derartige Fälle wurden kürzlich auf unserer Klinik beobachtet; beim ersten wurde die Diagnose Cholesteatom bei Mittelohrtuberkulose post operationem, beim zweiten durch die Sektion festgestellt.

Fall I. M., Karl, 22 Jahre alt. Ein Bruder leidet an Knochentuberkulose. Bis vor 4 Jahren hat Patient beiderseits gut gehört, dann trat zeitweiliges Sausen und wahrscheinlich auch Ausfluss aus dem rechten Ohre auf. Vor einem Jahr bemerkte Patient rapide Gehörsabnahme auf dieser Seite. Er wurde wegen einseitiger Taubheit rechts militärfrei. Vor 4 Monaten führten leichte Schmerzen und Sausen auf der bisher gesunden Seite den Mann in unsere Poliklinik. Der damalige Status war folgender: Rechts ist das Trommelfell im Bereich der untern Hälfte von einer der Labyrinthwand aufliegenden, nirgends perforierten Narbe eingenommen, links besteht nur leichte periphere Injektion des Trommelfells. Die Hörweite ist

$$H = \begin{cases} 1 \text{ Konversationszahlen mit Bárány links,} \\ > 500 \text{ Flüsterzahlen.} \end{cases}$$

Sechzehn Tage später trat der Patient auf unsere Klinik ein. Der Trommelfellbefund war links ungefähr derselbe, es bestand aber Perforationsgeräusch und dünnflüssige Sekretion, ohne dass eine Perforation

wahrnehmbar wäre. Die Hörweite war innerhalb der kurzen Zeit auf 0 Flüsterzahlen, 120 Konversationszahlen gesunken.

Die kalorische Reaktion war beiderseits, namentlich aber links, bedeutend herabgesetzt.

Neben der Ohraffektion liess sich ein Lupus nasi feststellen.

Die Diagnose lautete: Otitis media tuberculosa links, ausgeheilte Otitis media tuberculosa rechts.

Ein Monat nach Eintritt gaben hohe Fieber und Schwellung im Bereich des knöchernen Gehörgangs und des Warzenfortsatzes die Indikation zur Radikaloperation des linken Ohres. Es zeigte sich, dass die zahlreich vorhandenen pneumatischen Zellen mit dünnem Eiter gefüllt waren. Im Antrum war die Schleimhaut mäfsig infiltriert, im Aditus und der Paukenhöhle fanden sich Granulationen, die zwecks mikroskopischer Untersuchung herausgenommen wurden. Der Untersuchungsbericht lautete: Gefässreiche Granulationen mit Lympho- und Leukozyten, Fremdkörperriesenzellen und Riesenzellen von Langhansschem Typus, ferner reichlich Nekrosen und vereinzelte Tuberkel mit Epitheloidzellen und Verkäsung. die Granulationen sind von mehrschichtigem Pflasterepithel mit oder ohne Verhornung bedeckt. Pathologisch-anatomische Diagnose: Otitis media tuberculosa, Cholesteatom (Prof. Hedinger).

Die Heilung ging unter starker Polypenbildung in der Tiefe der Operationshöhle vor sich, die ein Monat nach der Operation Kurettierung nötig machte. Die mikroskopische Untersuchung der den Amboss umschliessenden Granulationen führt wieder zum gleichen Resultat: Tuberkulöses Granulationsgewebe mit Cholesteatom (Prof. Hedinger). Der definitive Ausgang der Affektion kann noch nicht mitgeteilt werden, da sich der Patient noch in unserer Behandlung befindet.

Fall II wird demnächst von Dozent Dr. Oppikofer eingehender behandelt werden. Es handelt sich um eine 28jährige Frau, die früher immer gut gehört hatte. Sie litt seit mehreren Jahren an einer progredienten Lungentuberkulose. Ca. $^3/_4$ Jahre vor ihrem Tod nahm das Gehör beidseits ab und die Ohren fingen an zu fliessen. Die Untersuchung derselben ergab auf beiden Seiten Totaldefekt des Trommelfells mit Ausnahme des Hammers. Der obere Margo frei. Der Exitus erfolgte infolge der Lungentuberkulose. Das mikroskopische Bild der durch das rechte Felsenbein angelegten Serienschnitte zeigte, dass bei ausgeprägter Tuberkulose der Mittelohrräume ein ziemlich weit vorgeschrittenes Einwachsen der Gehörgangsepidermis in die Paukenhöhle stattgefunden hatte.

Brieger (32) zweifelt nicht daran, «dass bei einer torpiden Mittelohrtuberkulose in langjährigem Bestande gelegentlich auch Cholesteatombildung resultieren kann». Er führt auch 3 Fälle auf, bei denen einmal das Cholesteatom auf dem Boden einer radikaloperierten Tuber-

kulose, die beiden anderen Male während dem Bestehen einer Mittelohrtuberkulose auftrat.

Auch Herzog (33) bemerkt andeutungsweise, dass ihm solche Fälle von sekundärer Epidermisierung eines tuberkulösen Mittelohrs begegnet sind.

Die Schlüsse, die wir aus den in der Literatur gefundenen, oben aufgeführten und aus unseren eigenen Fällen ziehen müssen, sind die folgenden: Die gut beobachteten Fälle aus der Basler Klinik beweisen, dass bei ihnen die Tuberkulose das Primäre, das Cholesteatom die sekundäre Bildung darstellt. Dafür sprechen schon das vollständig normale Gehör der Patienten bis zum Einsetzen der Mittelohrtuberkulose und der Umstand, dass das Trommelfell bei der ersten Untersuchung (Fall II und IV von Dreyfus und Fall I der beiden neuen Beobachtungen) in seiner Kontinuität vollständig erhalten war. An dem tatsächlichen Vorkommen von Cholesteatom im Anschluss an Tuberkulose ist demnach nicht zu zweifeln, wie dies von verschiedener Seite geschieht [Körner (l. c.), Scheibe (34)]. Mit Recht bemerkte damals Dreyfus, dass man auch hier die Cholesteatombildung als einen Heilungsvorgang im Sinne von Walb (35) und Schwartze aufzufassen hat.

Die Frage, mit der wir uns im folgenden beschäftigen, ist die: Handelt es sich bei diesem Vorgang der Entwicklung von Cholesteatom nach Tuberkulose wirklich um einen so seltenen Prozess, wie die meisten Autoren annehmen?

Schon Bezold (l. c.) ist es aufgefallen, dass der Ursprung der meisten chronischen Ohreiterungen im Dunkeln liegt. Dasselbe ist nun auch bei unseren Cholesteatomen der Fall. Die 207 Patienten der Gruppen IV und V (siehe Tabelle I unserer oben mitgeteilten Zusammenstellung von Cholesteatomfällen) oder mehr als 46 % der Gesamtzahl wissen keine ursächliche Erkrankung anzugeben. Dieser Beginn einer Ohreiterung lässt sich wohl für die Fälle mit Perforation der Shrapnellschen Membran erklären, deren Einriss nach der Bezoldschen Theorie ohne akute Entzündung und ohne Symptome vor sich geht. Wir halten es geradezu für eine Bestätigung dieser Theorie, dass mehr als die Hälfte (39 von 66) der in unseren Ohrbefunden beschriebenen Defekte der Pars flaccida unter diese Rubrik fallen. Für alle anderen Fälle kommt dieser Entstehungsmodus aber nicht in Betracht. Für sie war der latente Beginn um so seltsamer, als in denjenigen anderen Fällen, wo es sich nicht um eine Perforation der Pars flaccida handelte, das Trommelfell in mehr als 80 % sehr grosse Defekte aufwies. Perforationen

von einer derartigen Ausdehnung kommen in solcher Menge nur im Krankheitsbild der akuten Exantheme und der Tuberkulose vor. Da die ersteren auszuschliessen waren, lag daher die Frage nahe: Handelt es sich nicht in diesen Otorrhoen mit latentem Beginn um Tuberkulose?

Um sie zu beantworten sind wir von folgenden Überlegungen und statistisch zu belegenden Tatsachen ausgegangen: Im allgemeinen wird angenommen, dass eine Mittelohrtuberkulose wenigstens beim Erwachsenen fast immer im Gefolge einer anderweitigen, meistens in der Lunge lokalisierten Tuberkulose auftritt. In wie grossem Mafsstab das tatsächlich der Fall ist, darüber fehlen nach Brieger (l. c.) vor der Hand noch grössere, histologisch und bakteriologisch sichergestellte Statistiken. Immerhin fand Habermann (36), dass bei denjenigen Tuberkulosen-Leichen, bei denen ein eitriger Mittelohrprozess festgestellt wurde, derselbe bei etwas weniger als $^2/_3$ tuberkulösen Ursprungs war, während nach der Berechnung von Herzog (l. c.) dies für die Hälfte zutrifft. Es handelte sich also in erster Linie darum, die Krankengeschichten derjenigen Patienten zu sichten, die vor oder während dem Beginn ihres Ohrleidens an irgendeiner Form von Tuberkulose litten. Die Krankengeschichten geben in dieser Hinsicht fast lückenlos Auskunft; da Prof. Siebenmann stets nahe Beziehungen dieser beiden Affektionen annahm, wurde darauf von jeher an unserer Klinik besondere Aufmerksamkeit verwendet.

Nach Status, Anamnese, ev. auch Sektionsbefund leiden oder litten von den oben zusammengestellten sämtlichen 458 Cholesteatomkranken

an Lungentuberkulose	46 Patienten	davon waren 10 ausserdem mit Lymphdrüsentuberkulose behaftet
an Knochentuberkulose	16 »	
an Lungen- u. Knochentuberkulose	7 »	
an Peritonealtuberkulose . . .	2 »	
an Lupus der Nase	1 »	

an Halslymphdrüsen- resp. Tonsillentuberkulose allein 33 Patienten, an anderweitigen tuberkulösen Erscheinungen 4.

Somit leiden oder litten an Tuberkulose überhaupt 109 oder 23 % aller Cholesteatompatienten.

Hinsichtlich der erblichen Belastung erhielten wir folgende Resultate:

Belastung von seiten der Eltern . . .	55 Patienten
» » » » Geschwister .	29 »
» durch Eltern und Geschwister	30 »
Es sind also . .	114 Patienten

tuberkulös belastet. Da aber unter diesen 34 an manifester Tuberkulose leiden oder litten und deshalb oben mitgezählt wurden, kommen für uns nur 80 oder 17,5 % aller Patienten in Betracht. Nicht berücksichtigt haben wir dabei 19 Personen, bei denen nur in der weiteren Familie das Vorkommen von Tuberkulose bei Blutsverwandten anamnestisch erhoben werden konnte.

In toto sind also mindestens 189 oder 41,2 % aller unserer Cholesteatomkranken tuberkulös oder infolge hereditärer Belastung tuberkuloseverdächtig.

Es ist nun eine feststehende Tatsache, dass nach den Kinderjahren der schmerzlose Beginn und der chronische Verlauf einer Mittelohreiterung bei schon bestehender, anderweitiger Tuberkulose geradezu ein Stigma dafür bildet, dass in diesem Falle die Otorrhoe ebenfalls tuberkulöser Natur ist. Ist nun unsere Annahme resp. Vermutung richtig, dass bei einer grossen Zahl von Cholesteatomkranken der primäre destruktive Prozess auf einer Tuberkulose beruht, so muss sich auch die grösste Zahl dieser an Tuberkulose Leidenden resp. Belasteten in jener Abteilung unserer Zusammenstellung finden, bei der keine bekannte Krankheit, sondern eine schmerzlos einsetzende Eiterung den Beginn des Cholesteatomprozesses darstellt. Wäre die Tuberkulose nur ein zufälliger Nebenbefund, so müssten sich die Tuberkulösen und Belasteten prozentual gleichmäfsig auf alle sechs Gruppen der nebenstehenden Tabelle verteilen. Die Verhältnisse gestalten sich nun in Wirklichkeit folgendermafsen:

Wie vorauszusehen war, sind tatsächlich in derjenigen Gruppe von Patienten, bei welchen Anamnese und Trommelfellbefund am ehesten auf eine abgelaufene Mittelohrtuberkulose hinweisen, bei weitem die meisten tuberkulösen und belasteten Individuen zu treffen; mehr als 63 % derselben sind tuberkulös oder tuberkuloseverdächtig. Wir sehen in diesem Umstand einen weiteren Beweis dafür, dass zwischen Tuberkulose und Cholesteatom ein enges Abhängigkeitsverhältnis besteht.

Im folgenden geben wir in kurzem Abriss die Krankengeschichten einiger Repräsentanten dieser vor allem tuberkuloseverdächtigen Gruppe V unserer Cholesteatomkranken.

Nr. 3. H. O., 11 Jahre, ♂, keine erbliche Belastung.

Seit mehreren Jahren Husten.

Otorrhoe ohne bekannte Ursache und ohne schmerzhaften Beginn. Im Allgemeinstatus sind zahlreiche indolente Halslymphdrüsen und eine tuberkulöse Affektion über der rechten Lungenspitze notiert.

Nr.	Ursache des Cholesteatoms resp. der vorangehenden Otitis media purulenta chronica	Anzahl	Zahl der Patienten mit koinzidierender Tuberkulose	Zahl der Patienten mit tuberkulöser Belastung	Gesamtsumme der Tuberkulösen und Belasteten
I	Scharlach	71	8 } 15,2 %	11 } 13,6 %	28,8 %
	Masern	54	11	6	
		(125)	(19)	(17)	
II	Übrige Infektionskrankheiten	29	4 = 13,7 %	7 = 26 %	39,7 %
III	Genuine Otitis media (?), Influenza od. influenzaähnliche Erkrankungen der oberen Luftwege	87	16 = 18,3 %	11 = 12,6 %	30,9 %
IV	Erstes Auftreten im Säuglingsalter ohne vorhergehende Allgemeinerkrankung (Tuberkulose?)	42	4 = 10 %	4 = 10 %	20 %
V	Ohne jegliche subjektiven Symptome auftretende Otorrhoe (im späteren Alter [Tuberkulose])	165	64 = **38,7** %	40 = **25** %	**63,7** %
VI	Andere Ursachen (Trauma, keine Angaben etc.) . .	10	2 = 20 %	1 = 10 %	30 %

Trommelfell rechts: in toto atrophische Narbenmembran, Perforation hinten oben, marginal; links: Einziehungserscheinungen.

Radikaloperation rechts wegen Cholesteatom.

Nr. 10. E. B., ♀, 14 Jahre. Vater und 3 Geschwister starben an Auszehrung.

Seit 6 Jahren beiderseitige Otorrhoe ohne schmerzhafte Prodrome. Drüsennarben und indolente Lymphdrüsen am Hals notiert, die schon seit Jahren bestehen.

Trommelfell rechts: nur noch schmaler Saum erhalten, Margo hinten oben frei; links: grosser zentraler Defekt.

Radikaloperation rechts wegen Cholesteatom.

Nr. 20. U. E., ♂, 13 Jahre. Keine Belastung.

Im vergangenen Jahr 4 mal Hämoptoe. Dämpfung der linken Lunge. Damals schmerzloser Beginn einer Otorrhoe links, die nach 4 Monaten sistiert.

Trommelfell rechts: Trübung; links: unsichtbar wegen akut entzündlicher Verengung des Meatus.

Radikaloperation wegen Cholesteatom links.

Nr. 22. A. E., ♀, 54 Jahre. Keine Belastung.

Seit 3 Jahren leidet Patient an Lupus nasi et faciei. Otorrhoe ohne bekannte Ursache seit 2 Jahren, schmerzlos beginnend.

Dämpfung über der linken Lunge. Dekrepides Individuum.

Trommelfell rechts: Totaldefekt: links: Einziehungserscheinungen.

Spritzwasser fliesst durch den Mund ab.

Radikaloperation wegen Cholesteatom rechts.

Nr. 76. M. L., ♂, 23 Jahre. Vater starb, Mutter und 2 Geschwister leiden an Lungentuberkulose.

Patient war im 4. Jahr wegen Gonitis im Kinderspital in Behandlung. Seit jener Zeit beiderseitige Otorrhoe ohne bekannte Ursache und schmerzlos beginnend. Am rechten Kniegelenk Operations- und Fistelnarben.

Trommelfell beiderseits fast totaler Defekt und oberer Margo frei.

Radikaloperation wegen Cholesteatom links.

Nr. 82. M. E., ♀, 52 Jahre. Keine Belastung.

Wurde vor 1 Jahr wegen Halsdrüsen operiert. Vor 7 Monaten fing das linke Ohr an zu fliessen.

Trommelfell rechts: o. B.; links: nicht deutlich zu übersehen. Fistel der hinteren Gehörgangswand führt ins Antrum.

Radikaloperation wegen Cholesteatom links.

Nr. 105. W. J., ♂, 6 Jahre. Keine Belastung.

Im 2. Altersjahrs Entstehen von Halsdrüsen, die bis heute blieben. Bald nach dem Auftreten der Drüsen ohne vorhergehende Krankheit Otorrhoe links, anscheinend schmerzlos beginnend.

Im Allgemeinstatus sind Drüsen und Drüsennarben am Hals erwähnt.

Trommelfell rechts: Einziehung; links: Totaldefekt.

Radikaloperation wegen Cholesteatom links.

Nr. 110. R. J., ♀, 17 Jahre. Vater lungenleidend.

Patientin wurde wegen Tbc. pulmonum auf der medizinischen Klinik behandelt. Otorrhoe beiderseits schmerzlos und wahrscheinlich schon vor dem Manifestwerden der Phthise beginnend.

Trommelfell rechts: nur noch Hammer vorhanden; links: Residuen ohne Perforation.

Radikaloperation wegen Cholesteatom rechts.

Nr. 121. S. C., ♀, 12 Jahre. Mutter und deren 2 Brüder lungenkrank.

Patientin immer schwächlich. Husten seit mehr als 4 Jahren.

Letztes Jahr in Lungensanatorium. Seit mindestens 2 Jahren chronische Otorrhoe unbekannter Herkunft, schmerzlos beginnend.

Trommelfell rechts: fast totaler Defekt; links: Einziehung.

Radikaloperation wegen Cholesteatom rechts.

Nr. 166. D. F., ♂, 9 Jahre. Vater leidet an Schwindsucht.

Patient war vor 4 Jahren wegen Koxitis im Kinderspital in Behandlung. Vor 1 Jahr Aufenthalt im Lungensanatorium. Seit 3 Jahren chronische Otorrhoe rechts ohne bekannte Provenienz, schmerzlos beginnend. Der Allgemeinstatus notiert eine Ankylose im linken Hüftgelenk und Infiltration der linken Lunge.

Trommelfell rechts: fast totaler Defekt; links: o. B.

Radikaloperation wegen Cholesteatom rechts. (Sequester in der Cholesteatomhöhle.)

Nr. 181. J. F., ♂, 11 Jahre. Vater und dessen Schwester lungenkrank. Ein Bruder des Patienten leidet an Knochenfrass.

Mit $1^1/_2$ Jahren Halsdrüsen, die nach und nach erweichten und operiert wurden. 2 Jahre später Operation am rechten Ohr wegen chronischer Otorrhoe unbekannter Provenienz, schmerzlos beginnend.

Trommelfell rechts: Totaldefekt; links: Residuen.

Radikaloperation wegen Cholesteatom rechts.

Nr. 193. P. E., ♂, 29 Jahre. Keine Belastung.

Als Kind jahrelang dauernde eitrige Gonitis und Koxitis mit Fistelbildung. Viel Husten. Seit jener Zeit Schwerhörigkeit beiderseits und später schmerzloses Auftreten von Otorrhoe rechts, allmähliche Ertaubung beiderseits.

Der Status notiert Ankylose des linken Ellbogens und adhärente Narben an Knie und linker Hüfte.

Trommelfell rechts: Defekt der hintern Hälfte. Margo hinten oben frei; links: Residuen.

Radikaloperation wegen Cholesteatom rechts.

Nr. 207. R. O., ♂, 38 Jahre. 3 Geschwister schwindsüchtig.

Vor 11 Jahren wegen Lungenschwindsucht mit mehrmaligem Bluthusten lange in ärztlicher Behandlung. Vor 6 Jahren monatelang eiternde Geschwüre an Oberschenkel und Ellbogen. Otorrhoe links ohne schmerzhafte Prodrome seit 10 Jahren.

Allgemeinstatus: Über beiden Lungen tuberkulöse Veränderungen und dem Knochen adhärente Narbe am linken Bein.

Trommelfell rechts: Residuen, links: Perforation vorn oben mit Usur der Incisura Rivini.

Radikaloperation wegen Cholesteatom links.

Nr. 209. W. J., ♂, 25 Jahre. Keine Belastung.

Als Kind machte Patient eine Brustfellentzündung durch. Einige Jahre später Auftreten von seröser Otorrhoe rechts ohne irgendwelche schmerzhaften Prodrome. Sekretion blieb 3 Jahre lang nicht fötid.

Allgemeinstatus: beiderseits entlang dem Sternocleidomastoideus multiple, z. T. kirschgrosse, indolente Lymphome.

Trommelfell rechts: nur noch kleiner Rest erhalten, links: ?

Radikaloperation wegen Cholesteatom rechts.

Nr. 273. H. J., ♀, 55 Jahre. Eine Schwester starb an Schwindsucht.

Patientin litt in der Jugend jahrelang an einer Affektion des linken Hüftgelenks und lernte erst mit Krücken wieder gehen. Otorrhoe beiderseits trat im Alter von 20 Jahren ohne vorangehende Schmerzen auf.

Hüftgelenkankylose und Verkürzung des linken Oberschenkels.

Trommelfell rechts: Totaldefekt, links: Totaldefekt.

Radikaloperation wegen Cholesteatom rechts.

Nr. 291. M. K., ♂, 18 Jahre. Keine Belastung.

Husten seit Jugend, 2 mal Blutstürze. Patient war 4 mal im Lungensanatorium. Intermittierende Otorrhoe beiderseits ohne schmerzhaften Beginn seit 4 Jahren.

Im Allgemeinstatus ist ein Befund über der linken Lunge notiert.

Trommelfell rechts: Zentrale Perforation, links: Totaldefekt.

Radikaloperation wegen Cholesteatom links.

Nr. 349. M. J., ♂, 10 Jahre. 1 Schwester starb an Schwindsucht.

Mit 4 Jahren lange dauernder Lungenkatarrh, in dessen Verlauf schmerzlose Otorrhoe links auftrat.

Im Status ausgedehnte Residuen einer Pleuritis links.

Trommelfell rechts: Rötung, links: wegen entzündlicher Verengerung des Gehörgangs fraglich.

Radikaloperation wegen Cholesteatom links.

Nr. 369. R. B., ♀, 24 Jahre. Mutter starb an Phthise, 2 Brüder leiden an Schwindsucht. Vom 9.—13. Jahre wegen Spondylitis im Lungensanatorium. Lag während dieser Zeit meistens im Gipsbett. Im 12. Jahr Beginn von Otorrhoe, links ohne schmerzhafte Prodrome. Im Status sind eine Kyphose der Brustwirbelsäule und suspekter Lungenbefund notiert.

Trommelfell rechts: normal, links: wegen Mastoiditis mit Gehörgangverengung nicht zu übersehen.

Radikaloperation wegen Cholesteatom links.

Nr. 397. P. R., ♂, 45 Jahre. Belastung fraglich.

Im Anschluss an chronische Brustfellentzündung intermittierende, stets schmerzlose Otorrhoe links.

Allgemeinstatus fehlt.

Trommelfell rechts: o. B., links: wegen Polyposis nicht zu sehen.

Radikaloperation wegen Cholesteatom links.

Nr. 406. U. F., ♂, 24 Jahre. Keine Belastung.

Litt in der Jugend lange an Hüftgelenkentzündung mit Versteifung. Nachher Auftreten von Otorrhoe rechts ohne Schmerzen.

Ankylose des linken Hüftgelenks und Dämpfung über der rechten Lungenspitze.

Trommelfell rechts: Defekt der hintern Hälfte, links: Residuen.
Radikaloperation wegen Cholesteatom rechts.

Nr. 411. J. K., ♀, 32 Jahre. Keine Belastung.

Seit dem 5. Jahre leidet Patientin an einer Spondylitis der Brustwirbelsäule. Mit 19 Jahren schmerzloses Auftreten von Otorrhoe beiderseits. Vor 8 Jahren auswärts ausgeführte Eröffnung des Processus mastoides, seither Fistel hinter dem linken Ohr.

Im Status: Gibbus und Narben am Thorax.

Trommelfell rechts: Totaldefekt, links: Totaldefekt, retroaurikuläre Fistel.

Radikaloperation wegen Cholesteatom beiderseits.

Nr. 452. R. A., ♀, 34 Jahre. Vater starb an Schwindsucht. Patientin litt während der ganzen Jugendzeit an Halsdrüsen und Hornhautentzündung. Seit dem 20. Jahr lungenleidend (Sanatoriumaufenthalt). Schmerzlos eingetretene Otorrhoe rechts ohne bekannte Ursache, seit mehreren Jahren.

Trommelfell rechts: wegen Ausfüllung des Gehörganges mit Granulationen nicht zu übersehen, links: o. B.

Radikaloperation wegen Cholesteatom rechts.

Nr. 460. M. C., ♂, 27 Jahre. Belastung fraglich.

In der Kindheit Drüsenabszess auf der linken Halsseite. Vor 8 Jahren Beginn einer Lungentuberkulose mit mehrmaligem Sanatoriumaufenthalt. Vor 7 Jahren Otorrhoe ohne schmerzhafte Prodrome rechts.

Trommelfell rechts: Totaldefekt, links: o. B.

Radikaloperation wegen Cholesteatom rechts.

Nr. 491. W. E., ♂, 12 Jahre. Bruder starb an Meningitis. Patient litt vor einigen Jahren an Brustfellentzündung und im Anschluss daran an Otorrhoe rechts, schmerzlos eintretend.

Im Status zahlreiche indolente Halsdrüsen und pleuritische Schwarten erwähnt.

Trommelfell rechts: totaler Defekt mit Ausnahme des Umbo, links: Residuen.

Radikaloperation wegen Cholesteatom rechts.

Wir sind uns vollständig bewusst, dass keiner der oben angeführten Fälle absolut beweisend ist für eine primäre Otitis media tuberculosa. Das Grundleiden liegt Jahre, oft Jahrzehnte zurück, eine histologische oder bakteriologische Untersuchung aus jener Zeit ist nicht vorhanden. Überall ist aber die Anamnese und meistens auch der Befund des Trommelfelles derart, dass man die Diagnose Mittelohrtuberkulose ohne weiteres gelten lassen muss.

Das klinische Bild der Mittelohrtuberkulose ist ja ausserordentlich mannigfaltig und tritt ausnahmsweise — im kindlichen Alter sogar fast regelmäfsig — in der Form einer akuten Otitis media auf. Es

finden sich demnach sicher auch eine Anzahl der mit anderweitigen Formen von Tuberkulose behafteten Cholesteatompatienten in der Gruppe III untergebracht, bei denen der Prozess, welcher der Cholesteatombildung voranging, ebenfalls tuberkulöser Natur war; darauf weist schon die relativ hohe Zahl grosser Perforationen dieser Kategorie hin, welche sich sonst kaum erklären liesse. Denn bei der «genuinen» und der sog. Influenzaotitis finden sich in der Regel nur kleine Perforationen. Auch davon mögen einige Beispiele angeführt werden:

Nr. 37. Th. L., ♂, 41 Jahre. Keine Belastung.

Als 4jähriges Kind hatte Patient eine tuberkulöse Kniegelenkentzündung, in deren Verlauf das Gelenk versteifte. Vor 7 Jahren erkrankte er an Phthisis pulmonum, vor 5 Jahren trat noch eine Tuberkulose des Larynx dazu. Kurz nach Entstehen der letzteren begann das bisher ganz normale rechte Ohr unter dem Bilde einer akuten Otitis media an zu fliessen.

Trommelfell rechts: Totaldefekt, links: o. B.

Radikaloperation rechts wegen Cholesteatom.

Nr. 189. H. K., ♂, 14 Jahre. Mutter leidet an Lungentuberkulose, 3 Brüder des Vaters starben an dieser Krankheit. Das Kind hatte stets geschwollene Halsdrüsen. Vor 4 Jahren Otorrhoe nach kurzem Schmerzanfall.

Trommelfell rechts: eine zentrale und eine marginale Perforation; links: Einziehungserscheinungen.

Radikaloperation rechts wegen Cholesteatom.

Nr. 230. T. J., ♀, 5 Jahre. Keine Belastung. Vor 3 Jahren wegen tuberkulöser Peritonitis laparotomiert. Im Anschluss daran Aufenthalt im Lungensanatorium, wo sich aus einer akuten Otitis media eine chronische Ohreiterung entwickelte. Dämpfung der rechten Lungenspitze notiert.

Trommelfell rechts: Einziehungserscheinungen; links: Totaldefekt.

Radikaloperation links wegen Cholesteatom.

Nr. 445. P. J., ♀, 20 Jahre. Keine Belastung. Als Kind Spitzentuberkulose mit Hämoptoe. Im Anschluss daran beiderseitige akute Otitis media und doppelseitige Mastoiditis-Operation.

Trommelfell rechts: Residuen; links: Perforation mit freiem oberem Margo.

Radikaloperation rechts wegen Cholesteatom.

Aber auch unter den Nicht-Phthisikern unserer Cholesteatom-Operierten finden sich noch eine sehr grosse Anzahl, bei denen der ursprüngliche Ohrprozess auf Tuberkulose verdächtig ist: So lässt sich in der ganzen Gruppe V (in Dunkel gehüllter Ursprung der primären

destruktiven Eiterung), da, wo es sich nicht um eine Perforation der Membrana Shrapnelli handelt, aus dem meistens sehr grossen oder dann mehrfachen Defekt des Trommelfells die Diagnose der Tuberkulose schon per exclusionem stellen. Weiter verdächtig ist die ganze Gruppe IV jener Cholesteatom-Patienten, bei denen die initiale Eiterung ins Säuglingsalter zurückverlegt wird. Wir stützen uns dabei auf die Angabe Briegers, «dass im frühen Kindesalter, ehe die akuten Infektionskrankheiten auf das Gehörorgan sich zu entfalten vermochten, die Tuberkulose des Mittelohrs weitaus die häufigste Form der chronischen Eiterung darstellt». Endlich berechtigen zur Annahme eines tuberkulösen Ursprungs eine Anzahl jener Otitiden, die in jugendlichem Alter mit einer Mastoiditis kombiniert waren, als deren Ursache eine Infektionskrankheit ausgeschlossen werden kann; es würde dies auf 40 Fälle unserer Statistik zutreffen. Nach Henrici (37) sind $^1/_5$ bis $^1/_6$ aller Mastoititiden des Kindesalters tuberkulös. Nach unserer Basler Erfahrung stellt sich dieser Prozentsatz sogar noch höher [vergl. die Diskussionsbemerkungen von Siebenmann (52) zu dem Referat von Brieger (Verh. der Deutschen Otol. Ges. 1913)].

Mehr als 44 % aller Cholesteatomkranken sind demnach entweder tuberkulös oder durch ihre erbliche Belastung mehr oder weniger tuberkuloseverdächtig. Diese Zahl ist zu hoch, als dass nicht ein gewisser Zusammenhang zwischen Tuberkulose und Cholesteatom angenommen werden müsste. Dass dabei die blosse lymphatische Diathese [1]), wie sie bei Tuberkulose häufig ist, im Sinne Schwartzes namentlich durch Vermittlung der hypertrophischen Rachenmandel das Zustandekommen der Mittelohreiterungen begünstigt, ist sehr wahrscheinlich. Die Zeit (Säuglingsalter) und die Art (schmerzloser Beginn mit oder ohne kommittierende anderweitige Tuberkulose) der Entstehung der Eiterung, endlich der nach Ausheilung der primären destruktiven Mittelohraffektion erhobene Trommelfellbefund (eine grosse, oder mehrere Perforationen), sprechen dafür, dass der dem Cholesteatom vorangegangene Mittelohrprozess tuberkulöser Natur war. Die Heilung der Mittelohrtuberkulose durch Epidermisierung kann demnach kein seltenes Ereignis bilden.

[1]) Neuere ausgedehnte Untersuchungen, die wir gemeinsam mit Herrn Dr. Iselin, Oberarzt der chirurgischen Poliklinik, angestellt haben und welche von demselben nächstens publiziert werden, ergeben übrigens, dass in vielen Fällen von chronischer Lymphdrüsenschwellung des Halses es sich um z. T. vollständig latent verlaufende, nur mikroskopisch nachweisbare Tuberkulose des adenoiden Schlundringes handelt.

Die anatomischen Veränderungen, welche die Tuberkulose im Ohr hervorbringt, unterstützen diese Auffassung: in den entsprechenden Sektionsbefunden Bezolds finden sich bei 60 % der Fälle Totaldefekt des Trommelfelles; fast 70 % zeigen tiefgreifende, geschwürige Veränderungen der Mittelohrschleimhaut. Konstant ist die Erkrankung des Warzenteils, z. T. mit Nekrosen- und Sequesterbildung. Nach Brieger ist sogar die Paukenhöhlenschleimhaut immer angegriffen. Die Zerstörungen sind demnach gegenüber denjenigen der akuten Exantheme noch viel tiefgreifender und prozentual häufiger. Obschon nun dadurch die Bedingungen zur Cholesteatombildung in hohem Maſse erfüllt sind, steht dem tatsächlichen Eintreten dieses Ereignisses scheinbar die Erfahrungstatsache gegenüber, dass tuberkulöse Granulationen ungleich schwerer als nicht tuberkulöse Geschwürsflächen epidermisiert werden. Dass dies aber trotzdem möglich ist, und zwar in Form einer, das tuberkulöse Infiltrat direkt überziehenden, richtigen Cholesteatommembran, beweist zum mindesten der Fall Konietzkos und die beiden letzten, an unserer Klinik beobachteten Fälle (vergl. S. 22, 23). In der Regel wird sich aber der Prozess etwas komplizierter abspielen. Vergegenwärtigen wir uns den Heilungsvorgang bei einem tuberkulösen Ulcus: Sobald der Körper genügend Kraft besitzt, den spezifischen Prozess zu überwinden, reinigt sich das Ulcus durch Abstossung oder Resorption des tuberkulösen Gewebes, das durch gesundes Granulations- resp. Narbengewebe ersetzt wird. Im Anschluss daran setzt vom Rande her die Epidermisierung der Geschwürsfläche ein.

So vollzieht sich im allgemeinen der Heilungsprozess bei tuberkulösen Geschwüren und davon macht natürlich auch das Mittelohr keine Ausnahme. Ist also eine Tuberkulose des Ohres in Ausheilung begriffen, so beginnt die Epidermisierung vom knöchernen Gehörgang aus. Dabei findet nach Marchand (38) die fast unbegrenzte Wucherungsfähigkeit der Epidermis auf epithellosen Granulationen oft ihren Abschluss erst durch physikalische Grenzen, d. h. nach vollständiger Auskleidung eines Hohlorgans, in unserem Falle also der Mittelohrräume. Eine Restitutio ad integrum des Trommelfells, das diesem Vorgang einzig im Wege stehen könnte, ist bei den grossen, meist totalen Defekten nur ausnahmsweise zu erwarten. Aber auch da, wo eine solche eintreten sollte, oder wo wenigstens eine Narbenbildung des Trommelfells ein direktes Einwandern der Gehörgangsepidermis verhindert, ist gerade bei tuberkulösen Veränderungen eine zweite Möglichkeit von Cholesteatombildung im Mittelohr von grosser Wahrscheinlichkeit.

Es ist dies die Epidermisierung durch den viel bestrittenen Vorgang der Metaplasie von Zylinder- in verhornendes Plattenepithel. Diese Umwandlung ist zu oft beobachtet, ja selbst experimentell hervorgerufen worden, als dass ihr Vorkommen noch in Abrede gestellt werden könnte. Wir erinnern nur an die Experimente von Fischer (39), dem es gelang, durch Injektion von Scharlachrot in die Kaninchenmamma in derselben Plattenepithelinseln mit typischer Verhornung hervorzurufen. Kawamura (40) findet, dass nach Verletzung der Trachealschleimhaut seiner Versuchstiere die Wunden sich mit typischem Plattenepithel bedecken, zwischen dessen Zellen eine deutliche Stachelbildung nachweisbar ist. Ungefähr denselben Befund hat Lubarsch (41) nach künstlicher Läsion der Harnblase erhoben.

Von in vivo oder intra sectionem festgestellten Metaplasien möchten wir nur deren Vorkommen im Ductus Wirsungianus [Jamagiva (42), Kawamura (l. c.)], in der Harnröhre [Posner (43)], im Larynx und der Trachea [Kanthack (44)], in der Blase [Lubarsch (45)], in den ektatischen Bronchen [Teutschländer (46)] und endlich in der Nase und in deren Nebenhöhlen erwähnen. Als Ursache dieser Selbst-Epidermisierung wird überall derselbe Grund angegeben: die chronische Entzündung und zwar in den erwähnten Fällen als Folge von Distomiasis, chronischer Gonorrhoe, Lues und Tuberkulose, chronischer Entzündung ohne Angabe des Erregers, epidemischer Bronchopneumonie, mechanischer Reizung, zersetztem Sekret.

Neben dieser Hauptursache kommt Münther (47) noch zum Schluss, dass dort, wo ein Zylinderepithel äussern pathologischen Einflüssen ausgesetzt wird, es sich durch Ausbildung von widerstandsfähigerem Plattenepithel an diese akkommodiert.

Dass Metaplasie aber ganz besonders im Gefolge von ulzerösen, namentlich tuberkulösen Prozessen auftritt, wird von Kanthack (l. c.) und in erster Linie von Marchand (l. c.) betont. Das sich überhäutende tuberkulöse Geschwür, bei welchem Ulzeration und Vernarbung lange Zeit wechselt, ist der Hauptfundort für atypische Epithelwucherungen, die — nach Marchand — neben der Eigentümlichkeit, aussergewöhnlich lange Strecken in die Tiefe zu wandern, auch die Fähigkeit besitzen, konzentrisch geschichtete Epidermiskugeln, Hornperlen, zu bilden. Wenn man nach all dem Gesagten noch annimmt, dass — wiederum nach Marchand — bei der Regeneration von Schleimhautdefekten, welcher Art sie seien, stets eine Umwandlung der Form der Epithelzellen eintritt, so ist nicht einzusehen,

warum die Epithelmetaplasie für das Zustandekommen des Mittelohrcholesteatoms nicht auch ein mächtiger Faktor sein soll. Sind doch die Prämissen für beide dieselben: Chronische Ohreiterung, schädigende Einflüsse von aussen, subakute und chronische Ulzeration bei den akuten Infektionskrankheiten und der Tuberkulose mit den darauffolgenden Regenerationsvorgängen. Die Metaplasie wird dann auch von einer Reihe von Ohrenärzten [Wendt, Schmiegelow (48). Uffenorde (49)] für die Cholesteatombildung in Anspruch genommen. und Siebenmann (50) macht in seiner Anatomie speziell darauf aufmerksam, dass sich das Epithel der oberen Paukenhöhlenabschnitte, mit seiner Tendenz, verschiedenartige, namentlich flache Zellen zu bilden, ohnehin für Metaplasierung ausserordentlich eignet. Nach wie vor sind wir zwar der Meinung, dass den Hauptanteil an der Cholesteatombildung die einwachsende Gehörgangsepidermis bildet. Dafür spricht unzweideutig die, auch bei Cholesteatomen tuberkulösen Ursprungs in überwiegender Mehrzahl vorhandene randständige, epitympanale Trommelfellperforation. Selbstverständlich ist aber, dass bei der Epidermisierung von aussen selbständige Regenerationsbestrebungen mit Metaplasiebildung im Gebiete des Mittelohrs keineswegs ausgeschlossen sind, vielmehr werden diese beiden Heilungsvorgänge sehr oft miteinander parallel gehen.

Wir behaupten also, dass bei der ausheilenden Mittelohrtuberkulose die Bedingungen für die Cholesteatombildung, namentlich mit Rücksicht auf die Häufigkeit der nekrotischen Prozesse bei der Tuberkulose, mindestens so günstig, ja noch günstiger sind, als bei den Otitiden der akuten Exantheme. Der einzige Unterschied ist ein zeitlicher. Was aber die Heilungstendenz der Mittelohrtuberkulose selber anbetrifft, ist es eine anerkannte Tatsache, dass sie — namentlich bei den jugendlichen Formen — eine sehr weitgehende ist, so dass wir alles zusammengenommen den Schluss für berechtigt halten, wenn wir sagen: Die Mehrzahl der Mittelohrcholesteatome sind als das Endergebnis von ausheilenden Mittelohrtuberkulosen zu betrachten.

Zusammenfassung:

1. Bei der weitaus überwiegenden Mehrzahl aller Cholesteatome findet man einen randständigen, in die oberen Paukenhöhlenabschnitte führenden Defekt des Trommelfelles. Wir sehen darin einen Be-

weis für die Bezold-Habermannsche Theorie der Epidermiseinwanderung.

Anhaltspunkte für die kongenitale Natur des Cholesteatoms fand sich in keinem der 458 Fälle.

2. Cholesteatome entwickeln sich oft auf Grund eines, durch Operation oder nekrotische Prozesse im Warzenfortsatz vorgebildeten höhlenförmigen Defektes.

3. Ein Drittel aller Cholesteatome entsteht nach akuten Infektionskrankheiten, namentlich nach akuten Exanthemen. Es ist dies erklärlich durch die Art der Zerstörungen, die diese Krankheiten im Mittelohr hervorbringen.

4. Dass ein Zusammenhang zwischen Cholesteatom und Tuberkulose besteht (Schwartze), beweist die grosse Zahl der Tuberkulösen und Tuberkuloseverdächtigen unter den Cholesteatomträgern.

5. Dass auf dem Boden einer tuberkulösen Mittelohreiterung Cholesteatome entstehen, ist mehrfach direkt beobachtet und einwandfrei bewiesen.

6. Der Ursprung von mehr als 45% aller zu Cholesteatom führenden chronischen Mittelohreiterungen liegt anamnestisch im Dunkeln (Gruppe IV und V). Eine genauere Anamnese, der Trommelfellbefund und der Umstand, dass sich unter diesen Individuen mit latent beginnenden Ohreiterungen die meisten Tuberkulösen oder hereditär Belasteten (63,7%) befinden, sprechen aber dafür, dass es sich hier fast durchwegs um eine mit Cholesteatombildung ausgeheilte Mittelohrtuberkulose handelt.

7. Auch unter denjenigen Fällen, deren weit zurückliegender Beginn laut Anamnese auf eine akute Otitis media bezogen worden ist (vergl. Gruppe III), muss sicher ein grosser Prozentsatz in die Gruppe der Tuberkulose eingereiht werden.

8. Alles zusammengenommen ist in der Ätiologie der Mittelohrcholesteatome die Otitis media tuberculosa ganz in den Vordergrund zu rücken.

Am Schluss möchte ich noch meinem verehrten Lehrer, Herrn Prof. Siebenmann, danken für die gütige Überlassung des klinischen Materials, sowie für seine weitgehende Unterstützung beim Abfassen der Arbeit.

Literaturverzeichnis.

1. Bezold, Lehrbuch für Ohrenheilkunde. Bergmann 1906.
2. Kuhn, Das Cholesteatom des Ohres. Z. f. O. Bd. 21.
3. Körner, Die Erkrankungen des Schläfenbeins. Bergmann 1899.
4. Bezold, Überschau der Ohrenheilkunde. Bergmann 1895.
5. Morf, Beiträge zur Pathogenese und zur Radikaloperation des Mittelohrcholesteatoms. Annales Suisses 1895.
6. Siebenmann, Die Radikaloperation des Cholesteatoms mittelst breiter parmanenter Öffnungen etc. Berliner klin. Wochenschr. 1892.
7. Siebenmann, Weitere Beiträge zur Ätiologie und Therapie des Mittelohrcholesteatoms. Berliner klin. Wochenschr. 1892.
8. Rüedi, Beiträge zur Kenntnis der skarlatinösen Erkrankungen des Warzenfortsatzes und der Nasennebenhöhlen. Z. f. O. Bd. 57.
9. Bezold, Schwartzes Handbuch Bd. 2.
10. Politzer, Lehrbuch der Ohrenheilkunde, 5. Auflage. Stuttgart 1908.
11. Gerber, Über Labyrinthnekrose. A. f. O. Bd. 60.
12. Nager, Eine statistische Studie über die skarlatinösen Erkrankungen des Gehörorgans. Z. f. O. Bd. 57.
13. Cordier, Etudes sur le catarrhe de l'oreille moyenne dans le cours de la rougeole. Paris 1875.
14. Rudolph, 18 Sektionsberichte bei Masern. Z. f. O. Bd. 28.
15. Bacharach, Beiträge zur Kenntnis der Mittelohraffektion bei Masern. Diss. Basel 1910.
16. Tobeitz, Die Morbillen, klinische und pathologisch-histologische Studien. A. f. Kinderheilk. Bd. 8.
17. Bolt, 3 Fälle von Otitis media acuta mit akuter Karies des Warzenfortsatzes nach Masern. A. f. O. Bd. 32.
18. Haug, Beiträge zur operativen Kasuistik der bei Tuberkulose und Morbillen auftretenden Warzenfortsatzerkrankungen. A. f. O. Bd. 33.
19. Moos, Untersuchungen über Pilzinvasion des Labyrinths im Gefolge von Masern. Z. f. O. Bd. 18.
20. Bezold, Ergebnisse etc. Münchener Med. Wochenschr. 1896.
21. Spangenberg, zitiert nach Kobrak, Das Vorkommen primärer Diphtherie im Mittelohr. Passows Beiträge Bd. II.
22. Haug, Krankheiten des Ohres und ihre Beziehungen zu den Allgemeinerkrankungen. Urban und Schwarzenberg 1893.
23. Hirsch, Diphtherische Entzündungen der Paukenschleimhaut. Z. f. O. Bd. 19.
24. Siebenmann, Beitrag zur Frage der Beteiligung von Mikroorganismen bei der Otitis media diphtherica. Z. f. O. Bd. 20.
25. Schwartze, Lehrbuch der chirurgischen Erkrankungen.
26. Schwartze, Cholesteatoma verum squamae ossis temporum. A. f. O. Bd. 41.
27. Bezold, Über das Cholesteatom des Mittelohrs. Z. f. O. Bd. 21.
28. Panse, Das Cholesteatom des Ohres. Haugs klin. Vorträge Bd. II.

29. Hegetschweiler: Die phthisischen Erkrankungen des Ohres. Bergmann 1895.
30. Konietzko, Ein anatomischer Befund von Mittelohrtuberkulose, beginnender Cholesteatombildung und Meningitis tuberculosa. A. f. O. Bd. 59.
31. Dreyfus, Über Mittelohrtuberkulose. Diss. Basel 1895.
32. Brieger, Verhandlungen der deutsch. otol. Gesellsch. 1913.
33. Herzog, Klin. Beiträge zur Tuberkulose des mittleren und des inneren Ohres. Brauers Beiträge, Bd. 7.
34. Scheibe, Über leichte Fälle von Mittelohrtuberkulose und die Bildung von Fibrinoid bei denselben. Z. f. O. Bd. 30.
35. Walb, Schwartzes Handbuch Bd. II.
36. Habermann. Über die tuberkulöse Infektion des Mittelohrs. Z. f. Heilk. Bd. 6.
37. Henrici, Weitere Erfahrungen über die Tuberkulose des Warzenfortsatzes im Kindesalter. Z. f. O. Bd. 51.
38. Marchand, Der Prozess der Wundheilung. Stuttgart 1901.
39. Fischer, Über experimentelle Erzeugung von Epithelmetaplasie. Deutsche path. Gesellsch. 1906.
40. Kawamura, Beiträge zur Frage der Epithelmetaplasie. Virchows Arch. Bd. 203.
41. Lubarsch, zitiert nach 45.
42. Jamagiva, zitiert nach Kawamura (l. c.)
43. Posner, Untersuchung über Schleimhautverhornung. Virchows Arch. Bd. 118.
44. Kanthack, Studien über die Histologie der Larynxschleimhaut. Virchows Arch. Bd. 119.
45. Lubarsch, Verh. der deutschen path. Gesellsch. 1906.
46. Teutschländer. Beiträge zur Kenntnis heterologer Epithelformationen. Verh. der deutschen path. Gesellsch. 1904.
47. Münther. Über Epithelheterotopie und Metaplasie. Berl. klin. Wochenschr. 1909, Nr. 39.
48. Schmiegelow, Beiträge zur Frage von den Perforationen in der Membrana flaccida Shrapnelli. Z. f. O. Bd. 21.
49. Uffenorde, Verh. der deutschen otol. Gesellsch. 1909.
50. Siebenmann, Anatomie des Mittelohres und Labyrinthes (in Bardelebens Handbuch der Anatomie).
51. Lommel, Beiträge etc. Z. f. O. Bd. 29, S. 301, 1896.
52. Siebenmann, Diskussionsbemerkungen zu dem Referat von Brieger. Verh. der deutschen otol. Gesellsch. 1913.

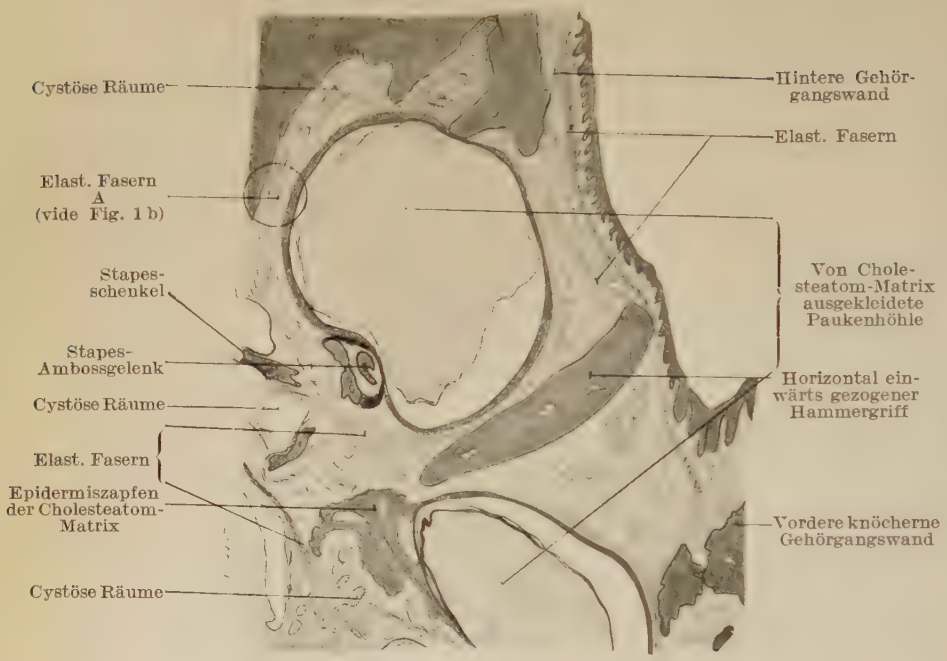
Cystöse Räume
Elast. Fasern
A
(vide Fig. 1 b)
Stapes-
schenkel
Stapes-
Ambossgelenk
Cystöse Räume
Elast. Fasern
Epidermiszapfen
der Cholesteatom-
Matrix
Cystöse Räume
Hintere Gehör-
gangswand
Elast. Fasern
Von Chole-
steatom-Matrix
ausgekleidete
Paukenhöhle
Horizontal ein-
wärts gezogener
Hammergriff
Vordere knöcherne
Gehörgangswand

Fig. 1 a.

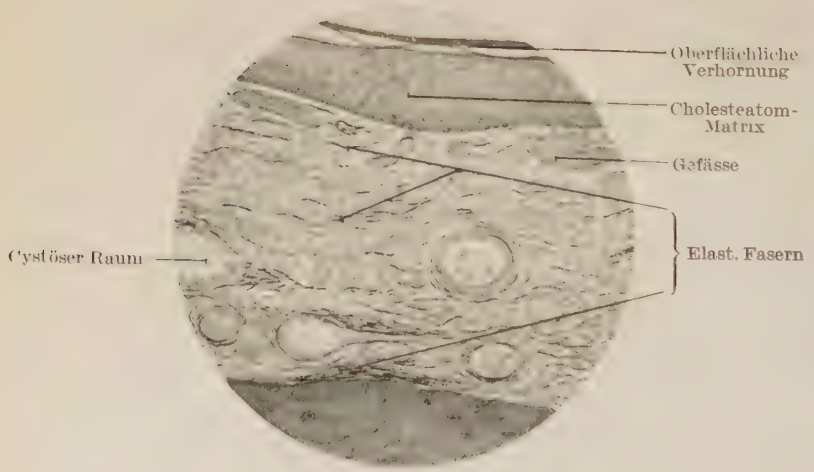
Oberflächliche
Verhornung
Cholesteatom-
Matrix
Gefässe
Cystöser Raum
Elast. Fasern

Fig. 1 b.

Innerer Teil der Gehörgangsfistel

N. facialis

Hinterer Abschnitt der Paukenhöhle

Gehörgang

Cholesteatom-Matrix (darunter elast. Fasern)

Hammer

Stapesplatte

Trommelfellrest

Ausschnitt B (vgl. Fig. 2 b)

Vorderer Abschnitt der Paukenhöhle und angrenzenden Tube

Cholesteatom-Matrix

Schnecke

Fig. 2 a.

Fig. 2 b.

Verlag von J. F. Bergmann in Wiesbaden.